

DOI: <https://doi.org/10.56712/latam.v5i5.2753>

## **Artroplastia total de cadera por fractura de cuello femoral en paciente con amputación supracondílea: presentación de caso clínico**

Total hip arthroplasty for femoral neck fracture in a patient with supracondylar amputation: clinical case presentation

**Patricia Fernanda Zambonino Cayo**

azcpaty.96@gmail.com  
<https://orcid.org/0000-0002-8507-1451>  
Universidad de las Américas  
Quito – Ecuador

**Steeven Anibal Calderón Salazar**

steevencalsa@hotmail.com  
<https://orcid.org/0009-0008-2362-7865>  
Universidad de Guayaquil  
Quito – Ecuador

**Darwin Antonio Maldonado Maldonado**

darwinm9308@gmail.com  
<https://orcid.org/0000-0002-2768-9560>  
Universidad de las Américas  
Quito – Ecuador

**Luis Antonio Guzmán Pesantez**

luisguzman1988@hotmail.es  
<https://orcid.org/0009-0003-0064-6194>  
Hospital Eugenio Espejo  
Quito – Ecuador

**Daniel Alejandro Villacis Mora**

Danielvimo18@gmail.com  
<https://orcid.org/0000-0002-3642-5591>  
Universidad San Francisco de Quito  
Quito – Ecuador

**Miguel Alejandro Guerrero Cardenas**

Miguel\_199824@hotmail.com  
<https://orcid.org/0009-0004-3052-6326>  
Universidad Central del Ecuador  
Quito – Ecuador

Artículo recibido: 21 de septiembre de 2024. Aceptado para publicación: 05 de octubre de 2024.  
Conflictos de Interés: Ninguno que declarar.

### **Resumen**

Las fracturas de cuello femoral en pacientes con amputación por encima de la rodilla no son comunes, existe poca evidencia sobre su manejo quirúrgico y los riesgos de complicaciones son mayores debidos al aumento de pérdida de masa muscular, calidad ósea disminuida y el desequilibrio que presentan, por lo cual la fisioterapia debe ser intensiva, enfocándose en mantener buenos rangos de movilidad y el fortalecimiento muscular, con lo cual se podrá avanzar en la reeducación de la marcha. El objetivo principal se enfoca en compartir nuestra experiencia en el manejo quirúrgico de un paciente con fractura del cuello femoral y antecedentes de amputación supragenicular. Se realizó la búsqueda


bibliográfica en las plataformas de PudMed, MEDLINE, EMBASE, ScieDirect, GOOGLE ACADÉMICO y Cochrane Library sobre el manejo de fracturas de cuello femoral en pacientes amputados por encima de la rodilla, dando como resultado 20 estudios publicados entre 2011 y 2024 que cumplían con los criterios de inclusión. La artroplastia total de cadera en pacientes con amputación por encima de la rodilla se torna compleja. La utilización de clavos Steinman, Schanz o el uso de pinzas o ganchos óseos ayudan a controlar la rotación de la extremidad, así como los movimientos de dislocación y reubicación.

*Palabras clave:* artroplastia total de cadera, amputación supracondílea, fractura del cuello femoral

## Abstract

Femoral neck fractures in patients with above-knee amputation are not common, there is little evidence on their surgical management and the risks of complications are higher due to increased muscle mass loss, decreased bone quality and the imbalance they present, which is why physiotherapy should be intensive, focusing on maintaining good ranges of mobility and muscle strengthening, which will allow progress in gait reeducation. The main objective is focused on sharing our experience in the surgical management of a patient with a femoral neck fracture and a history of supragenicular amputation. A bibliographic search was carried out on the PudMed, MEDLINE, EMBASE, ScieDirect, GOOGLE ACADEMIC and Cochrane Library platforms on the management of femoral neck fractures in above-knee amputees, resulting in 20 studies published between 2011 and 2024 that met the inclusion criteria. Total hip arthroplasty in patients with above-knee amputation is complex. The use of Steinman or Schanz nails or the use of clamps or bone hooks help to control the rotation of the limb, as well as dislocation and relocation movements.

*Keywords:* total hip arthroplasty, supracondylar amputation, femoral neck fracture

Todo el contenido de LATAM Revista Latinoamericana de Ciencias Sociales y Humanidades, publicado en este sitio está disponibles bajo Licencia Creative Commons. 

Cómo citar: Zambonino Cayo, P. F., Calderón Salazar, S. A., Maldonado Maldonado, D. A., Guzmán Pesantez, L. A., Villacis Mora, D. A., & Guerrero Cardenas, M. A. (2024). Artroplastia total de cadera por fractura de cuello femoral en paciente con amputación supracondílea: presentación de caso clínico. *LATAM Revista Latinoamericana de Ciencias Sociales y Humanidades* 5 (5), 1941 – 1951. <https://doi.org/10.56712/latam.v5i5.2753>

## INTRODUCCIÓN

Normalmente las fracturas del cuello femoral en la población de adultos mayores son frecuentes, representando cerca del 3,6% de todas las fracturas, la incidencia es de 146 por cada 100.000 adultos. La tasa de mortalidad dentro del primer año oscila entre el 17 al 24%. Sin embargo, al describir las fracturas de cuello femoral en pacientes con algún tipo de amputación de la extremidad inferior son infrecuentes, por lo cual la evidencia es escasa, dificultando el pronóstico el cual en mayor parte depende de la técnica quirúrgica y los desafíos de rehabilitación posoperatoria.

En la tercera edad el principal mecanismo de lesión es la caída de propia altura con golpe directo sobre la cadera. Normalmente la edad avanzada aumenta el riesgo de fracturas de cuello femoral, sin embargo, en el contexto de un paciente amputado el riesgo es mayor debido a pérdida de masa muscular, calidad ósea disminuida y el desequilibrio. Las causas más comunes para generar una amputación de la extremidad inferior, sea superior o inferior a la rodilla incluyen: trauma (34,2%), vascular (12,7%), úlcera diabética (6,2%), osteomielitis (5,5%) e infección (4,7%).

La amputación a cualquier nivel de la extremidad inferior introduce una serie de desafíos adicionales en la planificación y ejecución de la artroplastia de cadera, ya que, la pérdida de un miembro inferior altera la biomecánica del cuerpo, afectando la distribución de las cargas, el equilibrio y la marcha. Todas estas alteraciones generan la progresión de la enfermedad degenerativa de la cadera, complicando la planificación quirúrgica y el proceso de rehabilitación postoperatoria.

La artroplastia total de cadera es uno de los procedimientos quirúrgicos más comunes en Traumatología, cuyo objetivo principal es aliviar el dolor, mejorar la función articular y, por ende, mejorar la calidad de vida de los pacientes con enfermedades degenerativas de la cadera (osteoartritis, artritis reumatoide o necrosis avascular). Sin embargo, cuando se considera la colocación de una prótesis total de cadera en pacientes que presentan una amputación de la extremidad inferior (por encima de la rodilla), el enfoque clínico y quirúrgico se vuelve significativamente más complejo, sobre todo por la limitada evidencia sobre estos casos.

Los abordajes más utilizados en la artroplastia de cadera en amputados, fueron: abordaje posterior (51,2%), abordaje anterolateral (48,2%) y el anterior (0,6 %). Los vástagos no cementados utilizados en el 79,1% y los vástagos femorales cementados en el 13,9%. Para facilitar el control rotacional y los movimientos de dislocación y reubicación se puede utilizar la inserción de un clavo de Steinman en el trocánter mayor, la inserción de clavos de Schanz de 5 mm o 6,5 mm en el fémur distal o el uso de pinzas o ganchos óseos en la región intertrocanterea o en el propio eje femoral proximal, hasta 5 cm distal al trocánter menor (16,17).

Los pacientes amputados suelen enfrentarse a desafíos psicológicos y emocionales, que pueden influir en su recuperación. Varios estudios han informado un alto porcentaje de complicaciones postoperatorias cercanas al 28,6% que incluyen a las fracturas periprotésicas (14,3%), dislocación (8,6%), infección (superficial y profunda), aflojamiento aséptico, complicaciones del muñón, rehabilitación fallida, posicionamiento subóptimo del implante y mayor riesgo de caídas.

La adaptación a una nueva prótesis de cadera en el contexto de una amputación previa requiere no solo un enfoque técnico preciso, sino también un apoyo psicológico y una rehabilitación integral que aborde las necesidades específicas del paciente. La selección del tipo de prótesis, la orientación del implante y las técnicas quirúrgicas deben ser cuidadosamente elegidas para minimizar los riesgos de complicaciones (luxación del implante, aflojamiento protésico y la infección periprotésica). La rehabilitación postoperatoria debe ser intensiva y personalizada, con un enfoque en la recuperación de la fuerza muscular, la estabilidad articular, y la adaptación a los cambios biomecánicos.

A continuación, se presenta un caso clínico de un paciente masculino de 77 años con antecedente quirúrgico de amputación supragenicular izquierda de 30 años de evolución, que sufre fractura de cuello femoral ipsilateral. Por lo cual se decide la colocación de una prótesis total de doble movilidad, examinando los desafíos y consideraciones clave por su amputación previa, detallando los aspectos biomecánicos, las estrategias quirúrgicas, y los enfoques de rehabilitación necesarios para optimizar los resultados funcionales y mejorar la calidad de vida.

## **METODOLOGÍA**

Se realizó una extensa búsqueda bibliográfica en las plataformas de PubMed, MEDLINE, EMBASE, ScieDirect, GOOGLE ACADÉMICO y Cochrane Library, con el fin de encontrar respaldo bibliográfico en el manejo de fracturas de cadera intracapsulares, específicamente de cuello femoral y en pacientes amputados. La búsqueda realizada en los últimos 15 años, en su mayoría trabajos a partir del año 2020, dando como resultado 35 estudios de importancia relacionados con el manejo de fracturas de cuello femoral en pacientes amputados, de los cuales se incluyeron 20 estudios publicados entre 2011 y 2024 que cumplieran con los criterios de inclusión, que fueron: pacientes adultos con amputación supragenicular, fracturas de cuello femoral, artroplastia total de cadera con prótesis de doble movilidad. Se excluyeron los estudios que no cumplieron con los criterios anteriores y se recopiló la información más importante para el manejo adecuado de las fracturas de cuello femoral en pacientes amputados.

## **DESARROLLO**

### **Desafíos Biomecánicos y Funcionales**

La implantación de una prótesis total de cadera en pacientes amputados presenta desafíos biomecánicos y funcionales únicos que requieren un enfoque multidisciplinario y altamente personalizado. Estos desafíos están relacionados con la alteración de la biomecánica normal del cuerpo, la carga asimétrica, el equilibrio comprometido, la generación de osteoporosis local y las limitaciones en la rehabilitación postoperatoria.

**Alteración de la biomecánica corporal:** La ausencia de un miembro inferior provoca una redistribución de la carga corporal. Esta situación obliga a la cadera no amputada a soportar una mayor parte del peso del cuerpo, lo que puede acelerar el desgaste de la articulación y contribuir al desarrollo de coxartrosis.

**Desequilibrio muscular:** La amputación de un miembro inferior puede resultar en una pérdida significativa de masa muscular y fuerza en el lado afectado, afectando la estabilidad de la cadera, y, por ende, comprometiendo la funcionalidad de la prótesis. La debilidad de los músculos estabilizadores de la cadera (glúteos y aductores), aumenta el riesgo de luxación de la prótesis y dificulta la rehabilitación. Además, el desequilibrio muscular puede llevar a compensaciones posturales que afectan negativamente la columna vertebral y las articulaciones restantes.

**Reeducación de la marcha:** La amputación unilateral obliga al paciente a adaptar su marcha, lo que puede incluir el uso de una prótesis de extremidad inferior. Esta adaptación puede resultar en una marcha antiálgica, que es menos eficiente y más propensa a causar fatiga. Los pacientes pueden desarrollar patrones de marcha que ponen en riesgo la estabilidad de la prótesis de cadera, como un aumento en la rotación interna o externa del fémur, lo que podría contribuir al desgaste prematuro del implante.

Dentro de las complicaciones funcionales, una de las más comunes es el riesgo de luxación de la prótesis, la cual aumenta en pacientes amputados, esto debido al desequilibrio muscular y a la alteración de las fuerzas tensionales alrededor de la cadera, causando inestabilidad del implante. Este

riesgo es mayor en pacientes con amputaciones de fémur, donde la pérdida de los puntos de anclaje musculares clave puede llevar a un incremento en la incidencia de luxaciones. La sobrecarga de la cadera contralateral se ve muy frecuentemente debido a la necesidad de soportar la mayor parte del peso corporal y compensar la pérdida de apoyo. Esto puede llevar a un desgaste acelerado de la articulación y a la necesidad de una artroplastia de cadera en el lado no afectado.

La pérdida de un miembro inferior afecta gravemente el equilibrio y la estabilidad del paciente, aumentando el riesgo de caídas, lo que no solo puede comprometer la integridad de la prótesis de cadera, sino que también puede resultar en lesiones adicionales. Este riesgo se agrava en pacientes con amputación bilateral, donde la capacidad de equilibrio es aún más limitada.

Los pacientes amputados con una prótesis total de cadera pueden experimentar una disminución en la funcionalidad global debido a la combinación de los desafíos biomecánicos y la limitada capacidad de rehabilitación. La integración de una prótesis de cadera con una prótesis de extremidad inferior requiere una rehabilitación compleja y prolongada, con el objetivo de optimizar la funcionalidad de ambas prótesis de manera coordinada.

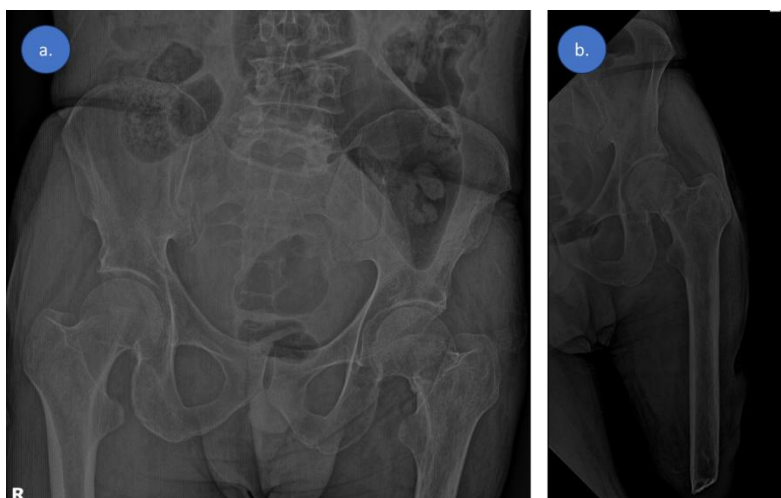
### Presentación de caso clínico

Se trata de un paciente masculino de 77 años de edad, instrucción básica y ocupación agricultor. No tiene ninguna enfermedad de base, sin embargo, hace 30 años sufre accidente de tránsito con posterior fractura expuesta de fémur distal y de diáfisis tibia izquierdos Gustilo IIIC, por lo cual le realizan una amputación supragenicular. Se mantuvo en fisioterapia para mantener movilidad y fuerza muscular adecuada de la cadera y dos años posteriores comenzó a utilizar una prótesis de pierna, con adecuados resultados e incluso se ha dedicado a la agricultura.

Hace 2 meses sufre una caída de la cama (50 centímetros de altura aproximadamente), con posterior impacto directo en la cadera izquierda, produciendo dolor y limitación funcional. Acude al Hospital Básico Cantonal donde realizan radiografías diagnosticando fractura de cuello femoral, al tener limitadas capacidades resolutivas es transferido a otra casa de salud. En las radiografías se puede evidenciar un trazo fracturario a nivel de cuello femoral no desplazado (figura 1).

### Figura 1

*Radiografías. a. Proyección anteroposterior de pelvis. En la misma se evidencia un trazo fracturario a nivel de cuello femoral no desplazado. b. Proyección anteroposterior de fémur izquierdo*

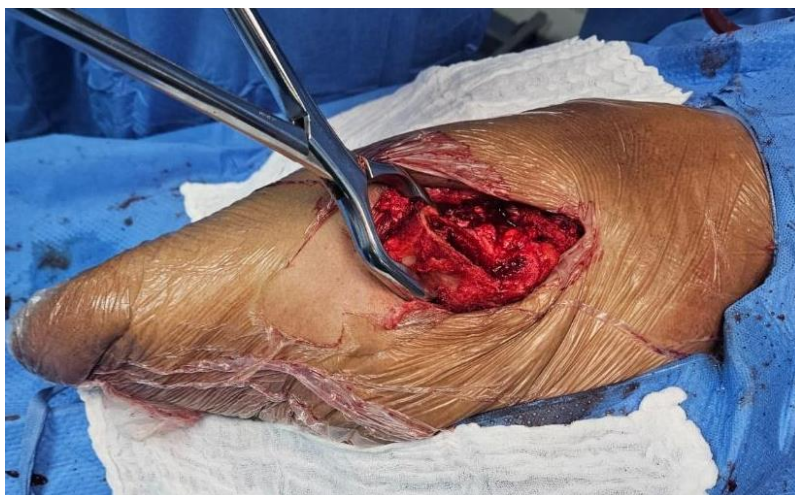

En la misma se evidencia componente diafisario femoral con interrupción entre su tercio medio a inferior.

Descripción del procedimiento quirúrgico "Artroplastia total de cadera izquierda con prótesis de doble movilidad cementada": El paciente fue posicionado en decúbito lateral izquierdo con previa colocación de anestesia raquídea, se utilizó el abordaje anterolateral de cadera, profundización por planos protegiendo las estructuras neurovasculares hasta llegar a la cápsula, la misma que fue realizada la capsulotomía identificando el foco y el hematoma fracturario. Se procede a retirar la cabeza femoral con la ayuda de un punzón para posteriormente preparar el componente acetabular y femoral, llegando a utilizar un vástago pavi 135° cim t 11, cemento, cúpula quattro cim t.50, nucleo quattro d.28 t50 y una cabeza interc 12/14 28mm. Una de las dificultades a presentarse fue controlar la rotación de la cadera, al tener la amputación supragenicular la manipulación de la extremidad se tornó dificultosa, inicialmente se pensó en colocar un clavo de tipo Steinman, sin embargo, en el intento de hacer mayor daño a la estructura ósea, se utilizó una pinza de sujeción de hueso (figura 2), con lo cual se facilitó y controló de buena manera la rotación de la extremidad.

## Figura 2

*Fotografía intraoperatoria*

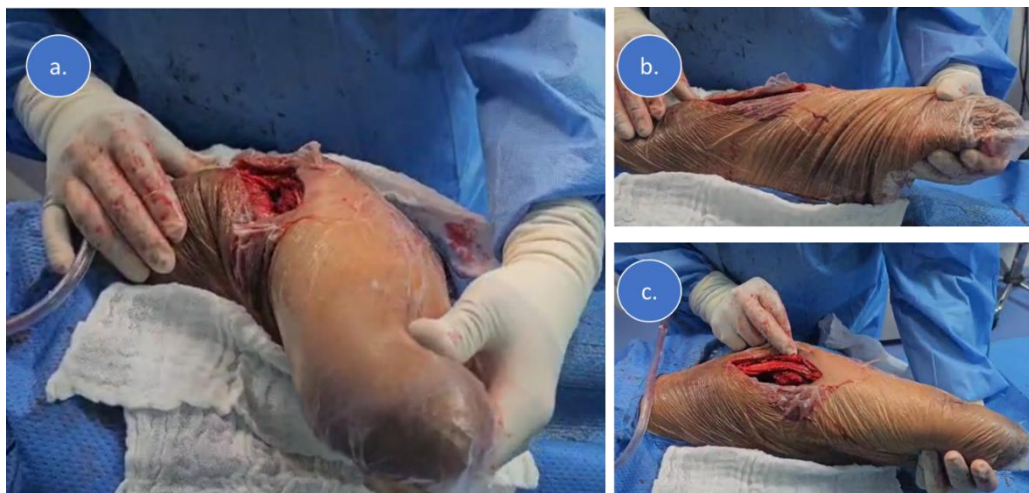

En la misma se puede observar la utilización de una pinza de sujeción de hueso, con la cual se controló la rotación.

Una vez colocada la prótesis se procede a realizar la verificación de estabilidad mediante maniobras pasivas de la cadera izquierda (figura 3).

### Figura 3

*Fotografías intraoperatorias*

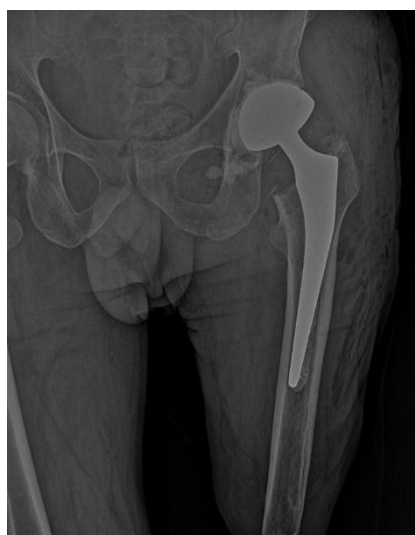

En las mismas se puede observar las diferentes maniobras de verificación de estabilidad de la cadera, flexión, rotación externa y rotación interna respectivamente.

La radiografía de control postquirúrgica evidenciaba una adecuada colocación de la prótesis (fig. 4), por lo cual el paciente comenzó con movilidad precoz 24 horas posteriores al procedimiento quirúrgico, asistido por personal de fisioterapia quienes comenzaron de inmediato con la preservación de movimientos.

### Figura 4

*Radiografía anteroposterior de cadera izquierda*



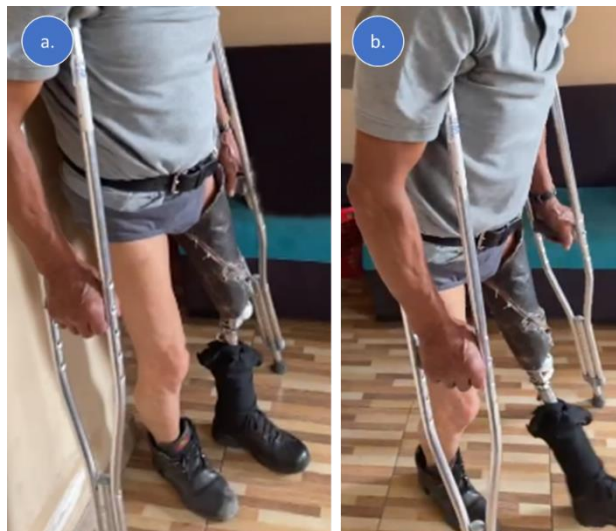En la misma se puede observar una adecuada colocación de la prótesis bipolar de cadera.

A los pocos días de mantener un adecuado movimiento, comienza a caminar colocando su prótesis de la pierna y ayudado de muletas, sin referir molestias (figura 5). Se completó múltiples sesiones de

fisioterapia en las cuales se realizó terapia analgésica antiinflamatoria y sobre todo se trabajó intensamente en mantener y mejorar los rangos de movilidad, fortalecimiento muscular y reeducación de la marcha, obteniéndose resultados satisfactorios.

### Figura 5

Fotografías de control postquirúrgico



En la misma se puede observar al paciente colocado la prótesis de la pierna, en bipedestación y con posterior movilidad respectivamente

### RESULTADOS Y DISCUSIÓN

Las fracturas del cuello femoral en la tercera edad son comunes, sin embargo, en pacientes con amputación por encima o debajo de la rodilla son infrecuentes, por lo que hay escasa evidencia, dificultando tanto el acto quirúrgico, como su rehabilitación y, por ende, el pronóstico ya que los pacientes amputados tienen tendencia a la disminución de la masa muscular (pérdida significativa de masa muscular y fuerza en el lado afectado, afectando la estabilidad de la cadera), baja calidad ósea disminuida, alteración de la biomecánica (redistribución de la carga corporal) y mayor desequilibrio.

Los pacientes amputados a cualquier nivel de la extremidad inferior generan desafíos en cuanto a la planificación y ejecución de la artroplastia de cadera, sin embargo, en presencia de una fractura de cuello femoral los objetivos apuntan a un mejor alivio del dolor, mejorar la función articular y, por ende, mejorar la calidad de vida. Los abordajes más utilizados en la artroplastia de cadera en amputados son el posterior, anterolateral y el anterior, existe mayor predisposición a utilizar vástagos no cementados en el 79,1% versus vástagos femorales cementados en el 13,9%. Existe dificultad para poder controlar la rotación de la extremidad, así como los movimientos de dislocación y reubicación, por lo que se sugiere el uso de un clavo de Steinman en el trocánter mayor, clavos de Schanz en el fémur distal o el uso de pinzas o ganchos óseos en la región intertrocantérea o hasta 5 cm distal al trocánter menor, todas estas técnicas facilitan el manejo.

Tener en cuenta que las complicaciones son mayores en este tipo de pacientes, las cuales incluyen a las fracturas periprotésicas en el 14,3%, dislocación en el 8,6%, la infección superficial o profunda, el aflojamiento aséptico, complicaciones del muñón, rehabilitación fallida, posicionamiento subóptimo del implante y mayor riesgo de caídas. Por lo que utilizar una adecuada técnica y sobre todo una

fisioterapia intensiva y personalizada, enfocándose sobre todo en la recuperación de la fuerza muscular, la estabilidad articular, y la adaptación a los cambios biomecánicos.

Se presenta un caso de un paciente masculino de 77 años con antecedente de amputación por encima de la rodilla izquierda de 30 años de evolución, el mismo sufre una caída de la cama con posterior impacto en la cadera izquierda, produciendo una fractura de cuello femoral ipsilateral. En este contexto se le realizó la colocación de una prótesis total de cadera de doble movilidad cementada sin complicaciones, con la cual al primer día postquirúrgico comenzó el periodo de fisioterapia, enfocándose en terapia analgésica antiinflamatoria y rangos de movilidad, posteriormente ya comenzó la caminata con su prótesis de la pierna y ayudado de muletas, siendo satisfactoria su recuperación. El trabajo en el fortalecimiento muscular, sobre todo enfocado en los músculos estabilizadores de la cadera (glúteos y aductores) fue intensivo, con el fin de disminuir el riesgo de luxación de la prótesis además de tener un adecuado equilibrio muscular, evitando complicaciones en la cadera contralateral, columna vertebral y las articulaciones restantes. La reeducación de la marcha ha ido progresando satisfactoriamente, evitando que se genere una marcha antálgica, generando buenos resultados al cabo de 2 meses de seguimiento.

### **CONCLUSIONES**

La artroplastia total de cadera en pacientes con amputación por encima de la rodilla se torna compleja y es un gran desafío. La utilización de clavos Steinman, de Schanz o el uso de pinzas o ganchos óseos ayudan a controlar la rotación de la extremidad, así como los movimientos de dislocación y reubicación. Enfocarse en una fisioterapia temprana e intensiva mejora el pronóstico, disminuyendo el riesgo de luxaciones, fracturas periprotésicas o el compromiso de otras articulaciones.

## REFERENCIAS

- Berg AJ, Bhatia C. Neck of femur fracture fixation in a bilateral amputee: an uncommon condition requiring an improvised fracture table positioning technique. *BMJ Case Rep [Internet]*. 2014;2014. Disponible en: <http://dx.doi.org/10.1136/bcr-2013-203504>
- Boussakri H, Alassaf I, Hamoudi S, Elibrahimi A, Ntarataz P, ELMrini A, et al. Hip arthroplasty in a patient with transfemoral amputation: a new tip. *Case Rep Orthop [Internet]*. 2015;2015:593747. Disponible en: <http://dx.doi.org/10.1155/2015/593747>
- Christidis P, Kantas T, Kalitsis C, Frechat SG, Biniaris G, Gougoulas N. Total hip arthroplasty for an intracapsular femoral neck fracture of high-femoral amputee. *Arch Clin Cases [Internet]*. 2022;9(2):50–5. Disponible en: <http://dx.doi.org/10.22551/2022.35.0902.10203>
- Davarinos N, Ellanti P, McCoy G. A simple technique for the positioning of a patient with an above knee amputation for an ipsilateral extracapsular hip fracture fixation. *Case Rep Orthop [Internet]*. 2013;2013:875656. Disponible en: <http://dx.doi.org/10.1155/2013/875656>
- Della Valle CJ, Shahi A, Rondon AJ, Shahi P, Bonsell S, Parvizi J. Outcomes of total hip arthroplasty in patients with contralateral lower extremity amputations. *J Arthroplasty*. 2019;34(6):1147-1152.
- Harris MJ, Brodt MD, Smith RA, et al. The influence of lower-limb amputation level on hip and knee arthroplasty outcomes: A nationwide database study. *J Bone Joint Surg Am*. 2020;102(12):1058-1067.
- Henderson RA, Lachiewicz PF. Hip arthroplasty in patients with ipsilateral above-knee amputation. *J Arthroplasty*. 2018;33(3):796-800.
- Horne PH, Neal DC, MacDonald SJ, Garbuz DS, Duncan CP, Masri BA. Hip arthroplasty in patients with lower extremity amputation: Outcomes and complications. *J Arthroplasty*. 2021;36(4):1291-1296.
- Jain A, Bansal H, Mittal S, Kumar A, Trikha V. Intracapsular fracture of the proximal femur in a bilateral above-knee amputee: A case report with technical tips for intraoperative positioning and literature review. *Chin J Traumatol [Internet]*. 2021;25(5):306–10. Disponible en: <http://dx.doi.org/10.1016/j.cjtee.2021.09.003>
- Jauregui JJ, Van Houten AH, Sanzone AG, Henn RF III, Ricciardi BF. Clinical outcomes and complications of total hip arthroplasty in patients with a history of lower extremity amputation. *J Arthroplasty*. 2019;34(7):1337-1341.
- Komatsu DE, Hernandez VH, Buller LT. Outcomes of total hip arthroplasty in patients with unilateral versus bilateral lower extremity amputations. *Orthopedics*. 2020;43(2):95-101.
- Ma C, Lv Q, Yi C, Ma J, Zhu L. Ipsilateral total hip arthroplasty in patient with an above-knee amputee for femoral neck fracture: a case report. *Int J Clin Exp Med*. 2015;8(2):2279–83.
- Masmoudi K, Rbai H, Fradj AB, Saâdena J, Boughattas A. Primary total hip replacement for a femoral neck fracture in a below-knee amputee. *J Orthop Case Rep [Internet]*. 2016;6(3):63–6. Disponible en: <http://dx.doi.org/10.13107/jocr.2250-0685.510>
- Parvizi J, Sullivan K, Purtill JJ. Prosthetic joint infection in patients with lower extremity amputation. *J Arthroplasty*. 2019;34(5):1017-1023.

Perumal R, Gaddam SR, Vasudeva J, Dheenadhayalan J, Rajasekaran S. Bipolar hemiarthroplasty in a patient with above-knee amputation: Surgical technique. *J Orthop Case Rep* [Internet]. 2017;7(1):54–7. Disponible en: <http://dx.doi.org/10.13107/jocr.2250-0685.686>

Puckett ML, McPherson EJ, Fehring TK, Odum SM, Berend KR. Total hip arthroplasty in the setting of lower extremity amputation: A retrospective analysis. *J Bone Joint Surg Am*. 2018;100(4)

Sabesan VJ, Albert A, Mahl CB, Petersen SA. Outcomes of total hip arthroplasty in patients with lower limb amputations: A matched cohort study. *J Arthroplasty*. 2019;34(12):3003-3007.

Sathappan SS, Wee J, Ginat D, Teicher M, Meere P, Di Cesare PE. Total hip arthroplasty in above-knee amputees: a case report. *Am J Orthop (Belle Mead NJ)*. 2011;40(2):E17-9.

Walton TJ, Chatterton ALD, Goodwin VA. Hip and knee replacement in lower limb amputees: a scoping review. *BMC Musculoskelet Disord* [Internet]. 2024;25(1):239. Disponible en: <http://dx.doi.org/10.1186/s12891-024-07342-z>

Wretenberg P, Örténblad A, Tengman E, Hägglund G, Svensson P. Total hip arthroplasty in patients with unilateral lower-limb amputation: Functional outcomes and quality of life. *Acta Orthop*. 2020;91(3):292-297.

Todo el contenido de **LATAM Revista Latinoamericana de Ciencias Sociales y Humanidades**, publicados en este sitio está disponibles bajo Licencia [Creative Commons](#) 