

**LATAM Revista Latinoamericana de Ciencias Sociales y
Humanidades, Asunción, Paraguay.**

ISSN en línea: 2789-3855, 2025, Volumen VI

**Manejo de la apendicitis aguda en pediatría:
Artículo de revisión**

Management of acute appendicitis in pediatrics: Review article

María Belén Yanez

mabelitayan1@gmail.com
<https://orcid.org/0009-0009-2976-2125>
Universidad Central del Ecuador
Quito – Ecuador

María de los Ángeles Núñez Almeida

maria081197@hotmail.com
<https://orcid.org/0009-0005-4301-4140>
Universidad Central del Ecuador
Quito – Ecuador

Samantha Dennisse Corrales Moya

sami.corrales@gmail.com
<https://orcid.org/0009-0007-8599-4284>
Universidad Central del Ecuador
Quito – Ecuador

Gustavo Israel Muñoz Trujillo

munozgustavo1@hotmail.com
<https://orcid.org/0009-0003-8266-5769>
Universidad Central del Ecuador
Quito – Ecuador

Jorge Stefano Ortiz Viñan

Stefanoteno@hotmail.com
<https://orcid.org/0009-0004-5022-9919>
Pontificia Universidad Católica del
Ecuador
Quito – Ecuador

Mishell Alejandra Llumiquinga Loya

Stefanoteno@hotmail.com
<https://orcid.org/0009-0000-8730-7037>
Pontificia Universidad Católica del
Ecuador
Quito – Ecuador

DOI: <https://doi.org/10.56712/latam.v6i3.4142>

Artículo recibido: 13 de junio de 2025

Aceptado para publicación: 08 de julio de 2025.

Conflictos de Interés: Ninguno que declarar.

DOI: <https://doi.org/10.56712/latam.v6i3.4142>

Manejo de la apendicitis aguda en pediatría: Artículo de revisión

Management of acute appendicitis in pediatrics: Review article

María Belén Yanez

mabelitayan1@gmail.com
<https://orcid.org/0009-0009-2976-2125>
Universidad Central del Ecuador
Quito – Ecuador

Samantha Dennisse Corrales Moya

sami.corrales@gmail.com
<https://orcid.org/0009-0007-8599-4284>
Universidad Central del Ecuador
Quito – Ecuador

Jorge Stefano Ortiz Viñan

Stefanoteno@hotmail.com
<https://orcid.org/0009-0004-5022-9919>
Pontificia Universidad Católica del Ecuador
Quito – Ecuador

Mishell Alejandra Llumiyinga Loya

Stefanoteno@hotmail.com
<https://orcid.org/0009-0000-8730-7037>
Pontificia Universidad Católica del Ecuador
Quito – Ecuador

María de los Ángeles Núñez Almeida

maria081197@hotmail.com
<https://orcid.org/0009-0005-4301-4140>
Universidad Central del Ecuador
Quito – Ecuador

Gustavo Israel Muñoz Trujillo

munozgustavo1@hotmail.com
<https://orcid.org/0009-0003-8266-5769>
Universidad Central del Ecuador
Quito – Ecuador

Artículo recibido: 13 de junio del 2025. Aceptado para publicación: 08 de julio de 2025.
Conflictos de Interés: Ninguno que declarar.

Resumen

La apendicitis aguda es la principal causa de cirugía abdominal en niños, con una incidencia creciente atribuida a mejores diagnósticos y cambios en la dieta. El enfoque actual combina escalas clínicas, ecografía como método inicial y, en algunos casos, tratamiento no quirúrgico con antibióticos. La apendicectomía laparoscópica sigue siendo el estándar, pero nuevas estrategias como ERAS han mejorado la recuperación postoperatoria. El objetivo principal es actualizar conocimientos sobre el tratamiento de apendicitis aguda en pediatría. En mayo del 2025, se realizó un artículo de revisión acerca del tratamiento de apendicitis aguda, este está basado en estudios de los últimos 5 años encontrados en base de datos como PubMed, MEDLINE, EMBASE y Google Académico. Se identificaron 22 estudios que cumplen con los criterios de inclusión e incluyen definición, clasificación,


escalas de puntuación, diagnósticos, tratamiento farmacológico, tratamiento quirúrgico y complicaciones del tema descrito. La apendicitis aguda es la principal causa de cirugía urgente en niños, con diagnóstico desafiante por síntomas variables. Se recomienda un enfoque combinado: escalas clínicas, ecografía inicial y apoyo de imágenes avanzadas. Aunque la apendicectomía laparoscópica sigue siendo el estándar, el tratamiento no quirúrgico es viable en casos seleccionados, y se espera que nuevos biomarcadores mejoren el abordaje futuro.

Palabras clave: apendicitis aguda, pediatría, ecografía, laparoscopia

Abstract

Acute appendicitis is the leading cause of abdominal surgery in children, with an increasing incidence attributed to improved diagnoses and dietary changes. The current approach combines clinical assessments, ultrasound as the initial method, and, in some cases, nonsurgical treatment with antibiotics. Laparoscopic appendectomy remains the standard, but new strategies such as ERAS have improved postoperative recovery. The primary objective is to update knowledge on the treatment of acute appendicitis in pediatrics. In May 2025, a review article on the treatment of acute appendicitis was published, based on studies from the last 5 years found in databases such as PubMed, MEDLINE, EMBASE, and Google Scholar. Twenty-two studies were identified that met the inclusion criteria and included definition, classification, scoring scales, diagnoses, pharmacological treatment, surgical treatment, and complications of the topic described. Acute appendicitis is the leading cause of urgent surgery in children, with challenging diagnosis due to variable symptoms. A combined approach is recommended: clinical scores, initial ultrasound, and advanced imaging support. Although laparoscopic appendectomy remains the standard, nonsurgical treatment is feasible in selected cases, and new biomarkers are expected to improve future approaches.

Keywords: acute appendicitis, pediatric, ultrasound, laparoscopy

Todo el contenido de LATAM Revista Latinoamericana de Ciencias Sociales y Humanidades, publicado en este sitio está disponibles bajo Licencia Creative Commons. 

Cómo citar: Yanez, M. B., Corrales Moya, S. D., Ortiz Viñan, J. S., Llumiquinga Loya, M. A., Núñez Almeida, M. de los Ángeles, & Muñoz Trujillo, G. I. (2025). Manejo de la apendicitis aguda en pediatría: Artículo de revisión. *LATAM Revista Latinoamericana de Ciencias Sociales y Humanidades* 6 (3), 2602 – 2616. <https://doi.org/10.56712/latam.v6i3.4142>

INTRODUCCIÓN

La apendicitis aguda (AA) continúa siendo la causa más común de abdomen quirúrgico en la población pediátrica, con una incidencia global que oscila entre 100 y 270 casos por cada 100 000 niños y una tendencia anual ligeramente ascendente en las últimas tres décadas. Este aumento se atribuye, en parte, a mejores sistemas de vigilancia y a cambios en los estilos de vida que afectan la microbiota intestinal y la dieta infantil. En 2021 se estimaron más de dos millones de nuevos casos en menores de 18 años, lo que representa cerca del 13 % de todas las apendicitis diagnosticadas en el mundo.

Desde el punto de vista fisiopatológico, la obstrucción luminal por hiperplasia linfoide, fecalitos o, con menor frecuencia, parásitos que provocan congestión vascular, edema y proliferación bacteriana dentro del apéndice. La rápida progresión a isquemia hace que la ventana diagnóstica sea estrecha: hasta un 33 % de los niños debutan con síntomas atípicos como: vómito aislado, dolor difuso o febrícula, lo que retrasa la consulta y eleva el riesgo de perforación, especialmente en menores de cinco años.

En este contexto, la ecuación diagnóstica ha evolucionado hacia una combinación de escalas clínicas validadas como el Pediatric Appendicitis Score y un algoritmo de imagen que prioriza la ecografía como estudio inicial para reducir la exposición a radiación ionizante. Sólo cuando el ultrasonido resulta indeterminado se recurre a tomografía computarizada o, en centros de referencia, a resonancia magnética. Esta estrategia "ultrasound-first" está respaldada por múltiples guías internacionales y ha demostrado disminuir el uso de TC hasta en un 40 % sin comprometer la precisión diagnóstica.

Paralelamente, el paradigma terapéutico se ha ampliado. Si bien la apendicectomía laparoscópica de tres puertos sigue siendo el estándar por sus excelentes resultados funcionales, en los últimos cinco años se han acumulado ensayos controlados y metaanálisis que exploran el manejo no operatorio (MNO) con antibióticos en apendicitis no complicada. Las tasas de éxito a un año se sitúan alrededor del 65-80 %, con mejores resultados cuando no hay apendicolito. Sin embargo, un reciente ensayo multinacional (2025) no logró demostrar la no inferioridad del MNO frente a la cirugía, reavivando el debate sobre en qué perfiles de pacientes es realmente seguro diferir la operación.

Finalmente, programas de Recuperación Acelerada (ERAS) adaptados a la cirugía pediátrica han optimizado el periodo postoperatorio mediante analgesia multimodal, dieta precoz y movilización temprana, reduciendo la estancia hospitalaria sin aumentar las complicaciones. Estos avances subrayan un cambio de enfoque: de un tratamiento único y obligatorio a un manejo individualizado, basado en evidencia y centrado en la experiencia del paciente y su familia. El propósito de esta revisión es proporcionar una visión general del manejo de la apendicitis aguda en pediatría, analizando las mejores prácticas de diagnóstico, las opciones de tratamiento para ofrecer una visión integral del estado actual y los retos futuros en la apendicitis aguda pediátrica.

METODOLOGÍA

En mayo del 2025 realizamos un artículo de acerca del manejo de la apendicitis aguda en pediatría, la búsqueda se realizó en las bases de datos de PubMed, MEDLINE, EMBASE y Google Académico de los últimos 5 años, en su mayoría trabajos a partir del año 2022. Se identificaron estudios relacionados con la definición, clasificación, escalas de puntuación, diagnósticos, técnicas quirúrgicas y no quirúrgicas, complicaciones del tema descrito. Entre 2020 y 2025 se encontró un total de veinte y dos artículos que cumplían con los criterios de inclusión, básicamente que sean basadas en pacientes embarazada con manifestaciones clínicas o síntomas de apendicitis aguda, métodos diagnósticos por imagen y manejo quirúrgicas y no quirúrgicas, además de las complicaciones asociadas. Se excluyeron los estudios que no cumplieron con los criterios anteriores.

Apendicitis Aguda en Pediatría

La apendicitis aguda (AA) es una de las principales causas de dolor abdominal inferior urgencia quirúrgica más frecuente en pediatría, se define como la inflamación súbita y progresiva del apéndice vermiforme, un tubo ciego de 6-10 cm que emerge del ciego, provocada casi siempre por obstrucción luminal (hiperplasia linfoide, fecalitos, parásitos o, con menor frecuencia, restos vegetales) (11,16,18).

La obstrucción impide el drenaje de moco, aumenta la presión intraluminal, compromete la perfusión de la mucosa y desencadena infección bacteriana que avanza rápidamente hacia isquemia, gangrena y perforación si no se interviene. La tasa de perforación es del 40-57% en edades jóvenes, asociándose con mayor morbilidad y mortalidad que la AA no perforante, se suma un 0.6% a la mortalidad cuando se trata de una AA en fase gangrenosa.

Clasificación

Según histopatología

Flegmonosa o supurativa: infiltrado neutrofílico transmural.

Gangrenosa: necrosis de pared sin o con microperforaciones.

Periapendicitis (absceso o plastrón).

Según complejidad quirúrgica

Apendicitis no complicada (AI): apéndice inflamado sin evidencia de perforación, absceso ni plastrón; permite considerar manejo no operatorio (MNO).

Apendicitis complicada (AC): perforación, absceso circunscrito, masa inflamatoria o peritonitis difusa; exige antibióticos y casi siempre apendicectomía.

Diagnóstico de la apendicitis aguda en pediatría

Evaluación clínica inicial: La triada clásica conformada por: dolor migratorio a fosa ilíaca derecha, anorexia/vómito y fiebre, sólo está presente en 50 % de los niños; los menores de 5 años debutan con síntomas difusos, progresión rápida y cursan con perforación en hasta 45 %. El diagnóstico temprano de AA sigue siendo un desafío porque sus manifestaciones clínicas en la mayoría son atípicas acompañado de la poca colaboración de los niños en la realización de la anamnesis y exploración física, sobre todo en edades preescolares. A pesar de las dificultades en realizarlos se debe tener gran importancia porque son la primera prueba de cribado antes de pasar a escalas de riesgo y pruebas complementarias.

Existen varias escalas de puntuación clínica, aunque las más utilizadas son la escala de Alvarado y la escala de Apendicitis Pediátrica de Samuel (PAS). la mayor diferencia entre estos dos sistemas de puntuación es que en PAS incluye al dolor en el cuadrante inferior derecho al toser, saltar o al percutir. A pesar de que estudios validan el uso de ambas escalas, el porcentaje de sobre diagnosticar AA es de 35% con PAS y 32% con Alvarado.

Estudios evaluaron a la escala de Alvarado en sus 8 ítems, observando que los marcadores con altos porcentajes de sensibilidad para predecir AA complicada eran: fiebre (88.6%), dolor en cuadrante inferior derecho (82.3%) y neutrofilia (79.7%), mientras que el más alto valor predictivo positivo es para el dolor al rebote o descompresión con 65%.

La puntuación de Respuesta Inflamatoria de la Apendicitis (AIR), compuesta por menos ítems de síntomas, valor de proteína C reactiva (PCR), diferentes niveles de dolor de rebote, leucocitosis y polimorfonucleocitos, superó a las otras dos escalas en predicción de niños con AA y una mayor discriminación en esta patología. La Escala de Laboratorio de Apendicitis Pediátrica (PALabS) además de signos clínicos incluye recuento de leucocitos, neutrófilos, PCR y niveles de calprotectina, estudios han concluido la validez en predecir a pacientes con bajo riesgo de AA y ofrecer un tratamiento no quirúrgico, seguro, asociado a un continuo seguimiento. Una puntuación menor o igual de 6 en PALabS tiene una sensibilidad del 99.2%.

En conclusión, las escalas clínicas como la de Alvarado y la Escala de Apendicitis Pediátrica pueden ser útiles como herramientas iniciales para evaluar la posibilidad de apendicitis aguda en pacientes pediátricos, no deben utilizarse de manera aislada para establecer el diagnóstico. Se recomienda integrar estos puntajes con la evaluación clínica completa y, cuando sea necesario, con estudios complementarios, ya que la calidad de la evidencia es baja y la fuerza de la recomendación es débil. La calculadora de riesgo para apendicitis pediátrica (pARC) supera a PAS y Alvarado, sobre todo en riesgo bajo-moderado. Un pARC < 5 % permite alta precoz; 5-84 % justifica ecografía; ≥ 85 % pasa directo a cirugía.

Exámenes complementarios: Entre los exámenes de laboratorio de rutina se incluyen recuento de glóbulos blancos, recuento absoluto de neutrófilos, PCR y análisis de orina. Realizar procalcitonina (PCT) y calprotectina no son pedidas rutinariamente, pero son significativas para discriminar el diagnóstico. Un valor mayor o igual de 10mg/L de PCR ha demostrado ser un predictor de AA importante en niños menores de 6 años. Un metaanálisis concluyó que la PCT es más sensible para diagnosticar AA complicada, pero con poco valor en comparación con PCR y nivel de leucocitos para AA.

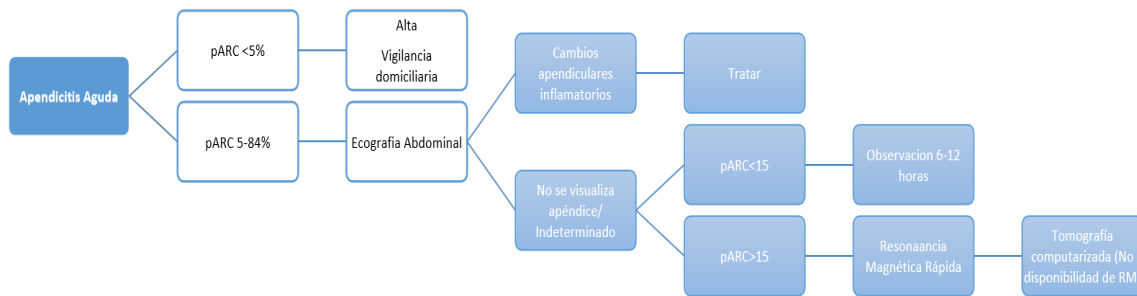
Biomarcadores de laboratorio: Leucocitosis y neutrofilia siguen aportando la mayor LR+ aislada (≈ 6). mientras que la PCR > 8 mg/dL eleva la probabilidad de apendicitis complicada. Un meta-análisis de 12 estudios mostró que la PCT tiene una sensibilidad del 0,81 y especificidad del 0,84 para apendicitis global y mejor discriminación de enfermedad perforada (DOR 14, IC 95 % 8-22).

Marcadores emergentes (NGAL, calprotectina fecal) exhiben AUC > 0,85 en pequeños estudios, pero no están disponibles de rutina. Meta-análisis 2024 en 4 497 niños reportó que el US detecta pared ≥ 5 mm con sensibilidad del 99 %, mientras que CT es superior para clasificar “simple vs complicada”, especificidad del 92 %.

La α -2-glicoproteína rica en leucina (LRG) es un biomarcador urinario que al utilizarse con PAS tiene una sensibilidad del 95% y especificidad del 90% en niños con AA. Una de las ventajas es discriminar a pacientes con AA con una muestra de orina y así evitar puncionar para muestras sanguíneas.

Figura 1

Algoritmo actualizado (2025) del manejo de la apendicitis aguda en pediatría



En resumen, las pruebas de laboratorio como el recuento de glóbulos blancos, el recuento absoluto de neutrófilos y la proteína C reactiva (PCR) son herramientas útiles para predecir apendicitis aguda en niños. Niveles de PCR ≥ 10 mg/L y leucocitosis ≥ 16.000 /mL son indicadores fuertes de esta condición. Se recomienda solicitar de forma rutinaria estos análisis en casos sospechosos, a pesar de la muy baja calidad de evidencia, debido a su utilidad clínica. Además, se sugiere complementar estas pruebas con escalas clínicas para valorar la gravedad del cuadro y determinar la necesidad de estudios por imágenes.

La ecografía ha sido la primera elección para diagnóstico de AA tanto en niños como adultos, porque ayuda a identificar la presencia de apendicolitos, realizarlo reduce la necesidad de estudios adicionales sin incrementar el riesgo de futuras complicaciones y prolongación de la estancia hospitalaria. Sin embargo, es un estudio que netamente es operador dependiente y otros factores como el tejido adiposo en gran cantidad en abdomen del paciente lo que hace que su sensibilidad y especificidad sea variable en cada persona, mayoritariamente es del 86% y 94% respectivamente.

En la ecografía abdominal uno de los parámetros importantes a observar y medir es el diámetro del apéndice, debido a que, si se encuentra incrementado, mayor a 10.1mm, se sospecha de una inflamación apendicular o impactación de fecalitos, por lo tanto, de una AA.

En cuanto a la tomografía computarizada (TC) y resonancia magnética (RM), son utilizados como estudio de imagen complementario. La TC tiene una alta sensibilidad y especificidad del 95% y 94% respectivamente, se la utiliza cuando la imagen ecográfica es poco concluyente. La RM es una alternativa para evitar una alta radiación en niños, además que puede diferenciar entre AA perforada y no perforada. Ambos exámenes tienen como limitantes la poca accesibilidad y altos costos.

En definitiva, la ecografía es una herramienta diagnóstica precisa y segura para evaluar la apendicitis en niños, con buenos resultados en la reducción de perforaciones, visitas recurrentes y apendicectomías negativas. Se recomienda su uso como primera línea de imagen. En caso de resultados no concluyentes, la elección de una segunda técnica (como resonancia magnética o tomografía) debe basarse en la disponibilidad y experiencia local. Aunque la tomografía computarizada es efectiva, no debe usarse de forma rutinaria como primera opción en niños, debido a su menor seguridad en comparación con la ecografía y la resonancia. La resonancia magnética, aunque más costosa, es tan precisa como la TC y se considera preferible como segunda línea diagnóstica.

Tabla 1

Exámenes de imagen utilizados en el diagnóstico de la apendicitis aguda

Modalidad	Sensibilidad - Especificidad	Rol actual	Hallazgos clave	Ventajas	Limitaciones y dosis
Ecografía con compresión gradual (US)	70-97% / 88-95% (dependen del operador y visualización)	1ª línea en todos los algoritmos "US-first".	Apéndice no compresible $\geq 6-6,5$ mm. Pared > 2 mm, hiperemia Doppler. >Grasa hiperecogénica, apendicolito (sombra).	Sin radiación, portátil, repetible; valor predictivo negativo alto cuando visualiza < 6 mm y sin líquido libre.	Operador-dependiente; visualización falla en 20-40% (obesidad, gas); no siempre clasifica "simple vs complicada".
TC multidetector dosis baja	92-98% / 90-97%	Gold-standard cuando US es no diagnóstico y riesgo clínico \geq moderado.	Diámetro > 6 mm, realce mural, grasa stranding. Aire intraluminal, absceso, líquido \rightarrow "complicada".	Universalmente disponible; evalúa diagnósticos alternos.	Dosis ahora 1.5-2.7 mSv (reducción $> 70\%$ con reconstrucción iterativa y kVp 80-100).
MRI rápida (fast-MRI, 10-15 min)	90-96% / 94-98% (tres secuencias T2 + DWI, sin contraste)	Alternativa libre de radiación cuando US es indeterminado; cada vez más usada en adolescentes.	Señal T2 hiperintensa, pared engrosada, restricción en DWI; valora abscesos y líquido.	No ionizante; alta exactitud; útil en gestantes adolescentes.	Costo, necesidad de sedación, disponibilidad nocturna.
Elastografía (Shear-wave US)	Datos iniciales: AUC 0.87 para diferenciar simple vs gangrenosa	Complemento de investigación; rigidez $> 2,5$ m/s sugiere necrosis.	Mapa de rigidez.	Podría evitar TC cuando la ecografía es visualizada.	Aún sin estandarización.
Radiografía simple / enema opaco	$S < 30\%$	Prácticamente obsoleta para diagnóstico directo; solo útil si se sospecha neumoperitoneo o cuerpo extraño.	Íleo localizado o nivel; "sentinel loop"; fecalito calcificado.	Bajo costo.	Muy baja sensibilidad; expone a radiación sin beneficio diagnóstico.
Gammagrafía con ^{99m}Tc -WBC	S 94% / E 90% (series pequeñas)	Reservada para casos crónicos o postoperatorios equívocos.	Captación focal cecal.	Funcional, puede localizar abscesos.	Radiactiva; tiempo prolongado; obsoleta en la era de TC/MRI.

Nota: describe los estudios de imagen utilizados para diagnosticar la apendicitis aguda con su respectiva sensibilidad y especificidad.

Tratamiento

La AA no complicada se presenta en la mayoría de casos, por lo que la respuesta es efectiva a un tratamiento no quirúrgico o quirúrgico:

Apendicectomía laparoscópica 3 puertos. Su hospitalización es de 1–2 días.

Manejo no operatorio (MNO) con antibióticos, es eficaz en el 97%, conlleva una menor morbilidad, costo, complicaciones menos días de discapacidad que el tratamiento quirúrgico. Tener en cuenta que se realizará una cirugía de rescate si existe fracaso o recurrencia en los casos de AA no complicada con apendicolito.

En un estudio con 78 pacientes con diagnóstico de AA no complicada 25 requirieron cirugía luego de tratarse con MNO temprano y tardíamente. Obteniendo un 98% de éxito con un manejo inicial quirúrgico y 68% mediante MNO.

Estudios revelan que después de NOM hubo un 0-13% de complicaciones un porcentaje levemente menor a la apendicectomía que obtuvo 0-17%. también NOM demostró una disminución de necesidad de apendicetomía del 62-81% luego de un año de seguimiento (8,9,16). El resultado de estudios evidencia que el tratamiento no quirúrgico (NMN) con antibióticos para la apendicitis aguda no complicada en niños es una alternativa factible, segura y eficaz en ciertos casos. Sin embargo, su eficacia disminuye significativamente si hay presencia de apendicolito, por lo que en esos casos se recomienda la cirugía. Se sugiere considerar esta opción no quirúrgica solo en niños sin apendicolito, informando a las familias sobre el riesgo de fracaso del tratamiento o de diagnóstico erróneo. Aunque la evidencia es moderada, la recomendación es débil debido a las posibles complicaciones.

Múltiples ensayos clínicos aleatorizados recomiendan la administración de antibióticos vía intravenosa por 48 horas complementando con antibióticos orales por los próximos 7-10 días. A pesar de que amoxicilina/ácido clavulánico es una de las primeras opciones, la combinación de ceftriaxona y metronidazol intravenoso obtuvo mejores resultados en el estudio realizado, se necesitan más estudios para determinar el antibiótico óptimo para el NMN.

Tabla 2

Antibióticos utilizados en el manejo no operatorio

Opción 1	Amoxicilina más ácido clavulánico 1.2-2.2 cada 6 horas		
Opción 2	Ceftriaxona 2g cada 24 horas	+	Metronidazol 500mg cada 6 horas
Opción 3	Cefotaxima 2g cada 8 horas	+	Metronidazol 500mg cada 6 horas

Nota: describe los antibióticos utilizados en el manejo no operatorio de la apendicitis aguda en pediatría.

Tabla 3

Antibióticos utilizados en presencia de alergias a los betalactámicos

Opción 1	Ciprofloxacino 400 mg cada 8 horas	+	Metronidazol 500mg cada 6 horas
Opción 2	Moxifloxacino 400mg cada 24 horas		

Nota: describe los antibióticos utilizados en el manejo no operatorio de la apendicitis aguda en pediatría alérgicos a los betalactámicos.

El manejo no quirúrgico de la apendicitis aguda no complicada en niños debe iniciarse con antibióticos intravenosos, seguidos de antibióticos orales, adaptados al estado clínico del paciente. Esta estrategia cuenta con evidencia moderada y una recomendación fuerte por su seguridad y eficacia.

Por otro lado, aunque algunos casos de apendicitis no complicada pueden resolverse espontáneamente sin antibióticos, los datos actuales aún son limitados, por lo que no se emite una recomendación formal sobre el tratamiento exclusivamente sintomático sin antibióticos. Se requiere más evidencia para tomar decisiones claras en este aspecto.

Apendicitis aguda complicada se presenta en menos del 19%, es decir perforada, absceso, plastrón: Casos sépticos o peritonitis difusa: Apendicectomía laparoscópica y lavado. Casos estables con absceso > 3 cm: Antibioticoterapia y drenaje percutáneo. Se realiza valoración de apendicectomía diferida en un intervalo de 6–10 semanas.

Administrar una dosis única de antibióticos de amplio espectro antes de la cirugía (dentro de los 60 minutos previos a la incisión) es eficaz para prevenir infecciones de herida y abscesos intraabdominales, sin importar el tipo de apendicitis. Además, no se aconseja el uso de antibióticos postoperatorios en casos de apendicitis no complicada.

La apendicectomía realizada dentro de las primeras 24 horas en casos de apendicitis aguda no complicada en niños no aumenta el riesgo de perforación, infección de la herida posquirúrgica, absceso intraabdominal, ni demás complicaciones. Sin embargo, el recuento de leucocitos si tiene un valor predictivo de perforación. En casos de apendicitis complicada, se recomienda una cirugía temprana, idealmente dentro de las primeras 8 horas, ya que es el tratamiento más efectivo. Aunque la calidad de la evidencia es baja, se sugiere no retrasar la cirugía cuando esta es necesaria.

En casos de que la intervención quirúrgica sea la opción escogida, se debe tener en cuenta los estudios en donde los resultados afirman que la apendicectomía laparoscópica (AL) tiene un menor riesgo de infección de la herida y morbilidad después de la intervención, además que es más efectiva y conlleva a una menor estancia en el hospital que la apendicectomía abierta.

La apendicectomía laparoscópica ofrece importantes beneficios en niños, como menos dolor postoperatorio, menor riesgo de infección del sitio quirúrgico (ISQ) y mejor calidad de vida. Por ello, se recomienda fuertemente su uso en centros donde haya equipo y personal capacitado, respaldado por evidencia de calidad moderada.

En niños con apendicitis aguda, la apendicectomía laparoscópica transumbilical de incisión única es tan segura como la técnica tradicional de tres puertos. Se sugiere elegir entre ambas opciones según la anatomía del paciente y la experiencia del equipo quirúrgico, ya que la evidencia es limitada y la recomendación es débil. En casos de apendicitis complicada, la irrigación peritoneal no aporta beneficios adicionales frente a la aspiración sola. No reduce el riesgo de abscesos ni infecciones. Por ello, se recomienda realizar solo aspiración durante la apendicectomía laparoscópica en presencia de colecciones intraabdominales.

El drenaje abdominal profiláctico después de una apendicectomía laparoscópica por apendicitis perforada en niños no previene complicaciones y podría incluso asociarse con efectos negativos. Por ello, se desaconseja su uso rutinario, porque la evidencia es limitada.

En niños con apendicitis complicada, se recomienda una transición temprana a antibióticos orales después de 48 horas de tratamiento intravenoso, con una duración total menor a 7 días. Esta estrategia es segura, eficaz y rentable, respaldada por evidencia moderada y una recomendación fuerte (16).

El esquema combina las guías CHOC-2024 y los consensos europeos 2025 (4).

Tabla 4

Regímenes de manejos en apendicitis aguda en pediatría

Sección	Elemento / Técnica / Situación	Recomendación 2025 / Indicaciones / Estrategia	Evidencia / Beneficios (vs abierta) / Detalles / Resultados
Manejo no operatorio (MNO) en apendicitis no complicada	Criterios de inclusión	PAS \leq 7, apéndice $<$ 11 mm, sin apendicolito, PCR $<$ 4 mg/dL, $<$ 48 h de síntomas	Metaanálisis 2025 (9 ECA, n = 1 503) éxito 67%, mejor sin apendicolito.
	Régimen antibiótico	IV 24-48 h: ceftriaxona 50 mg/kg + metronidazol 30 mg/kg/día \rightarrow VO amoxiclav o cefalexina + metronidazol hasta completar 7-10 días	Pathway CHOP 2024.
	Alta	Cuando tolere dieta + 1ª dosis VO; vigilancia telefónica 48 h y revisión 7 días	CHOP-2024.
	Fracaso / recurrencia	30-35 % al año; pico en primeros 50 d. Cirugía laparoscópica recomendada tras un solo episodio de recaída.	Estudio ACS 2024 (n = 1 122).
	Perla clínica:	La decisión se toma con las familias: MNO evita cirugía inicial, pero conlleva 1 de cada 3 re-ingresos en 12 meses.	
Apendicitis complicada	Peritonitis generalizada, sepsis	Laparoscopia urgente (lavado + apendicectomía) + piperacilina/tazobactam 100 mg/kg/8 h IV (\pm metronidazol) 3-5 d	Menor morbilidad que cirugía abierta en metaanálisis 2023-24.
	Absceso \geq 3 cm, paciente estable	Drenaje percutáneo US/TC-guiado + ceftriaxona + metronidazol 5-7 d; reevaluar intervalo	Éxito clínico 84-98 %; reduce resección "en caliente".
	Intervalo apendicectomía	6-10 semanas tras alta; se omite si TAC de control muestra apéndice colapsado y familia acepta vigilancia	RCT Pen-Acuta 2025 sugiere ahorro de 1 cirugía por cada 4 niños observados, sin aumentar complicaciones tardías.
Cirugía: técnicas y avances	Laparoscopia 3 puertos estándar	Todo espectro, preferida en $>$ 95 % de centros terciarios	\downarrow dolor, \downarrow infección de herida, estancia -0,8 d.

	Laparoscopia incisión única (SILA)	Adolescentes, apéndice no complicada	Resultado cosmético; requiere curva de aprendizaje.
	Assisted SILA con clip- apendicectomía	Niños < 5 a; reduce tiempo quirúrgico	El estudio multicéntrico 2024 mostró 15 min de media.
	Natural Orifice (NOTES transgástrica)	Investigación; < 50 casos pediátricos	Sin cicatriz; aún sin recomendaciones.

Nota: Describe los diferentes regímenes de tratamiento en la apendicitis aguda en pediatría.

Complicaciones

En general toda cirugía se asocia con riesgos, tanto apendicetomía laparoscópica como abierta, tienen riesgos debido a anestesia general, hemorragia, infecciones del sitio quirúrgico, íleo prolongado, dolor y estrés emocional.

Existen algunas complicaciones poslaparoscopia, representan alrededor de < 5 %, entre ellos se encuentran absceso residual, sangrado de mesoapéndice, íleo prolongado. Una forma profiláctica de disminuir estas complicaciones es con lavado abundante, cierre del muñón con endoloop doble. En apendicectomías abiertas, especialmente en casos complicados con heridas contaminadas, se recomienda el uso de protectores de anillo para reducir el riesgo de ISQ. Además, el cierre primario tardío de la piel no aporta beneficios y aumenta los costos y la hospitalización. Por ello, se sugiere el cierre primario inmediato con sutura intradérmica absorbible, ya que reduce complicaciones como infecciones y seromas, aunque la recomendación es débil.

RESULTADOS Y DISCUSIÓN

Diversos estudios evidencian que la apendicitis aguda (AA) continúa siendo la urgencia quirúrgica más frecuente en pediatría, con una tasa de perforación del 40–57 % en edades tempranas, lo que incrementa significativamente la morbilidad y la mortalidad (hasta un 0,6 % en casos gangrenosos). La AA no complicada representa la mayoría de los casos y puede manejarse exitosamente tanto con tratamiento quirúrgico como no quirúrgico.

Las escalas clínicas de puntuación, como Alvarado y PAS, presentaron limitaciones diagnósticas con tasas de sobre diagnóstico del 32 % y 35 %, respectivamente. La escala AIR y PALabS mostraron mayor precisión diagnóstica, con una sensibilidad de hasta 99,2 % en puntuaciones ≤6. La calculadora pARC demostró superioridad en pacientes de riesgo bajo y moderado, optimizando la toma de decisiones clínicas.

En cuanto a biomarcadores, leucocitosis (>16.000/mL), neutrofilia y PCR ≥10 mg/L se identificaron como predictores fuertes de AA, especialmente en niños menores de seis años. La procalcitonina (PCT) evidenció mayor sensibilidad para detectar AA complicada, con un DOR de 14 según metaanálisis. Marcadores emergentes como NGAL y calprotectina fecal mostraron valores prometedores (AUC >0,85), pero aún no están disponibles de forma rutinaria.

Respecto a las imágenes, la ecografía fue altamente sensible (99 %) en la detección de apéndices con diámetro ≥5 mm, siendo el método inicial de elección. La TC presentó mayor especificidad (92 %) para diferenciar entre formas simples y complicadas. La RM, aunque más costosa, fue equivalente a la TC sin exponer a los niños a radiación ionizante.

El manejo no operatorio (MNO) con antibióticos mostró una eficacia del 68 % en AA no complicada, comparado con el 98 % de éxito quirúrgico. El riesgo de complicaciones fue similar (0–13 % en MNO vs. 0–17 % en cirugía). El tratamiento antibiótico más efectivo fue la combinación de ceftriaxona con metronidazol intravenoso, seguido de un esquema oral. En niños con apendicolito, el MNO presentó mayor tasa de recurrencia, por lo que se recomendó la cirugía.

En casos de AA complicada, la apendicectomía laparoscópica fue el tratamiento de elección, reduciendo estancia hospitalaria y complicaciones en comparación con la cirugía abierta. No se observaron beneficios con el uso de irrigación peritoneal o drenaje abdominal profiláctico. La transición precoz a antibióticos orales luego de 48 horas intravenosas fue segura y eficaz, reduciendo costos y estancia hospitalaria.

Los hallazgos confirman que el diagnóstico y manejo de la AA en la población pediátrica continúa siendo un desafío clínico, especialmente por la variabilidad en la presentación clínica, la limitada colaboración en edades tempranas y la baja sensibilidad de los métodos clínicos tradicionales. La combinación de escalas clínicas con biomarcadores y estudios por imágenes mejora significativamente la precisión diagnóstica.

Aunque las escalas clásicas (Alvarado, PAS) siguen siendo útiles como herramientas de tamizaje, presentan limitaciones en sensibilidad y especificidad. Escalas como AIR, PALabS y pARC se perfilan como métodos superiores para estratificación de riesgo, especialmente cuando se integran con hallazgos clínicos y de laboratorio. Los biomarcadores tradicionales continúan siendo esenciales en el diagnóstico de AA y su clasificación es complicada o no. La incorporación de nuevos biomarcadores como la calprotectina fecal o la LRG urinaria puede revolucionar el abordaje futuro, especialmente al reducir la necesidad de pruebas invasivas.

El manejo no quirúrgico de la AA no complicada se muestra prometedor, pero debe seleccionarse con cautela, principalmente en ausencia de apendicolito. Los beneficios incluyen menor morbilidad, menor costo y menor impacto psicológico. No obstante, su éxito disminuye significativamente cuando existen factores de riesgo de complicación, por lo que debe haber una evaluación rigurosa y seguimiento cercano. La cirugía laparoscópica ha demostrado ser el abordaje ideal en casos que requieren intervención, con ventajas en tiempo de recuperación, menor dolor y menor riesgo de infección. En AA complicada, el manejo temprano con antibióticos de amplio espectro y apendicectomía dentro de las primeras horas sigue siendo la estrategia más efectiva.

CONCLUSIONES

La apendicitis aguda sigue siendo la principal causa de cirugía de urgencia en la población pediátrica, y su diagnóstico temprano representa un desafío clínico debido a la variabilidad de los síntomas según la edad y la limitada colaboración de los pacientes más pequeños. Si bien las escalas clínicas como Alvarado y PAS continúan siendo de utilidad, su baja especificidad requiere que se usen como herramientas complementarias al juicio clínico, apoyadas en exámenes de laboratorio e imágenes diagnósticas. La ecografía abdominal se mantiene como el método de elección inicial por su alta sensibilidad y seguridad, mientras que la tomografía computarizada y la resonancia magnética son útiles en casos atípicos o de difícil diagnóstico.

El tratamiento no quirúrgico ha demostrado ser una alternativa segura y eficaz en pacientes cuidadosamente seleccionados con apendicitis no complicada y sin apendicolito, aunque requiere seguimiento estricto y mayor consenso sobre su indicación. Por otro lado, la apendicectomía laparoscópica continúa siendo el tratamiento estándar, especialmente en los casos complicados, debido a sus beneficios en términos de recuperación, menor estancia hospitalaria y reducción de complicaciones. El uso racional de antibióticos, la transición precoz a la vía oral y la eliminación de

prácticas como el drenaje profiláctico o la irrigación peritoneal rutinaria también han demostrado impacto positivo en el pronóstico.

Finalmente, el desarrollo de nuevos biomarcadores y herramientas diagnósticas más sensibles y accesibles podría optimizar aún más el abordaje de esta patología en el futuro.

REFERENCIAS

- AlRamahi, R. W., Woerner, A., Rizvi, H., & Monroe, E. J. (2025). Complicated appendicitis in the pediatric patient: Interventional perspectives. *Clinical Imaging*, 118, 110371. <https://doi.org/10.1016/j.clinimag.2024.110371>
- Al-TaHER, R., Alshahwan, H., Abdelhadi, S., Abeeleh, F. A., Rashdan, M., Amarin, M., et al. (2023). Enhanced recovery concepts in paediatric patients who underwent appendectomy: A retrospective cohort study at a tertiary university hospital. *Journal of International Medical Research*, 51(2), 3000605231158524. <https://doi.org/10.1177/03000605231158524>
- Appendicitis/Appendectomy. (2024). Texas Children's Hospital Evidence-Based Outcomes Center. https://www.texaschildrens.org/sites/tc/files/uploads/documents/outcomes/2024%20standards/Appendicitis%20Guideline%20FINAL.pdf?utm_source=chatgpt.com
- Ata, N. A., Trout, A. T., Dillman, J. R., Tkach, J. A., & Ayyala, R. S. (2024). Technical and diagnostic performance of rapid MRI for evaluation of appendicitis in a pediatric emergency department. *Academic Radiology*, 31(3), 1102–1110. <https://doi.org/10.1016/j.acra.2023.09.040>
- Brucchi, F., Filisetti, C., Luconi, E., Fugazzola, P., Cattaneo, D., Ansaloni, L., et al. (2025). Non-operative management of uncomplicated appendicitis in children, why not? A meta-analysis of randomized controlled trials. *World Journal of Emergency Surgery*, 20(1), 25. <https://doi.org/10.1186/s13017-025-00584-9>
- Cotton, D. M., Vinson, D. R., Vazquez-Benitez, G., Warton, M. E., Reed, M. E., Chettipally, U. K., et al. (2019). Validation of the pediatric Appendicitis Risk Calculator (pARC) in a community emergency department setting. *Annals of Emergency Medicine*, 74(4), 471–480. <https://doi.org/10.1016/j.annemergmed.2019.04.023>
- Di Saverio, S., Podda, M., De Simone, B., Ceresoli, M., Augustin, G., Gori, A., et al. (2020). Diagnosis and treatment of acute appendicitis: 2020 update of the WSES Jerusalem guidelines. *World Journal of Emergency Surgery*, 15, 27. <https://doi.org/10.1186/s13017-020-00306-3>
- He, R., Lai, J., Jiang, O., & Li, J. (2025). The incidence and temporal trend of appendicitis in children: An analysis from the Global Burden of Disease Study 2021. *Journal of Gastrointestinal Surgery*, 29(2), 101935. <https://doi.org/10.1016/j.gassur.2024.101935>
- Hellmann, Z. J., Rehman, S., Hornick, M., & Solomon, D. G. (2024). Unplanned readmission rate before interval appendectomy after nonoperative management of complicated appendicitis. *Journal of the American College of Surgeons*. <https://doi.org/10.1097/XCS.0000000000001255>
- Hernandez, M. C., Polites, S. F., Aho, J. M., Haddad, N. N., Kong, V. Y., Saleem, H., et al. (2018). Measuring anatomic severity in pediatric appendicitis: Validation of the American Association for the Surgery of Trauma appendicitis severity grade. *The Journal of Pediatrics*, 192, 229–233. <https://doi.org/10.1016/j.jpeds.2017.09.017>
- Jumah, S., & Wester, T. (2022). Non-operative management of acute appendicitis in children. *Pediatric Surgery International*, 39, 11. <https://doi.org/10.1007/s00383-022-05284-y>
- Ju, J.-J., Zhang, T., Cheng, Y., Zhou, Y.-L., Qi, S.-Q., Zhang, Z.-Q., et al. (2024). Risk factors for acute complicated appendicitis in children aged three years and younger. *BMC Pediatrics*, 24, 484. <https://doi.org/10.1186/s12887-024-04959-w>

Neogi, S., Banerjee, A., Panda, S. S., Ratan, S. K., & Narang, R. (2022). Laparoscopic versus open appendectomy for complicated appendicitis in children: A systematic review and meta-analysis. *Journal of Pediatric Surgery*, 57(3), 394–405. <https://doi.org/10.1016/j.jpedsurg.2021.07.005>

Pediatric appendicitis US: Practical considerations. (s.f.). *Applied Radiology*. https://appliedradiology.com/articles/pediatric-appendicitis-us-practical-considerations?utm_source=chatgpt.com

Rolle, U., Bechstein, W. O., Fahlenbrach, C., Heller, G., Meyer, H.-J., Schuler, E., et al. (2024). The outcome of laparoscopic versus open appendectomy in childhood. *Deutsches Ärzteblatt International*, 121(2), 39–44. <https://doi.org/10.3238/arztebl.m2023.0234>

Scaife, J. H., Iantorno, S. E., & Bucher, B. T. (2024). Rates of concurrent computed tomography imaging following ultrasound for pediatric patients with appendicitis. *Journal of Surgical Research*, 302, 134–143. <https://doi.org/10.1016/j.jss.2024.06.048>

St Peter, S. D., Noel-MacDonnell, J. R., Hall, N. J., Eaton, S., Suominen, J. S., Wester, T., et al. (2025). Appendectomy versus antibiotics for acute uncomplicated appendicitis in children: An open-label, international, multicentre, randomised, non-inferiority trial. *The Lancet*, 405(10474), 233–240. [https://doi.org/10.1016/S0140-6736\(24\)02420-6](https://doi.org/10.1016/S0140-6736(24)02420-6)


Steiner, Z., Gilad, Y., Gutermacher, M., Stackiewicz, R., Bauer-Rusek, S., & Arnon, S. (2022). Acute appendicitis in children: Reexamining indications for conservative treatment - A large prospective analysis. *Journal of Pediatric Surgery*, 57, 373–379. <https://doi.org/10.1016/j.jpedsurg.2021.12.012>

Talan, D. A., & Di Saverio, S. (2021). Treatment of acute uncomplicated appendicitis. *The New England Journal of Medicine*, 385, 1116–1123. <https://doi.org/10.1056/NEJMcp2107675>

Tan, A. P. P., Yap, T.-L., Cheong, Y. L., Rai, R., Choo, C., Ong, C., et al. (2022). Conservative antibiotic treatment of pediatric acute uncomplicated appendicitis during the COVID-19 pandemic: A prospective comparative cohort study. *Pediatric Surgery International*, 39, 60. <https://doi.org/10.1007/s00383-022-05344-3>

Yoon, H. M., Suh, C. H., Cho, Y. A., Kim, J. R., Lee, J. S., Jung, A. Y., et al. (2018). The diagnostic performance of reduced-dose CT for suspected appendicitis in paediatric and adult patients: A systematic review and diagnostic meta-analysis. *European Radiology*, 28(6), 2537–2548. <https://doi.org/10.1007/s00330-017-5231-z>

Zouari, M., Hbaieb, M., Issaoui, A., Krichen, E., Safi, F., Dhaou, M. B., et al. (2024). Ultrasound assessment in children with suspected appendicitis: Time to revise diagnostic criteria: A prospective cohort study. *Surgical Infections*, 25(4), 300–306. <https://doi.org/10.1089/sur.2023.370>

Todo el contenido de **LATAM Revista Latinoamericana de Ciencias Sociales y Humanidades**, publicados en este sitio está disponibles bajo Licencia [Creative Commons](https://creativecommons.org/licenses/by/4.0/) .