

DOI: <https://doi.org/10.56712/latam.v4i2.666>

## Uso de la técnica Mitrofanoff en pacientes pediátricos con vejiga neurógena

Use of the mitrofanoff technique in pediatric patients with neurogenic bladder

**Milena Anabel Feijoo Espinosa**

milena.feijoo@est.ucacue.edu.ec  
<https://orcid.org/0000-0003-4498-7268>  
Universidad Católica de Cuenca  
Cuenca – Ecuador

**César Geovanny Gía Correa**

Cgtauro\_85@hotmail.com  
<https://orcid.org/0000-0002-3063-4616>  
Machala – Ecuador

**Harman Chávez**

Harman.chavez@est.ucacue.edu.ec  
<https://orcid.org/0009-0002-5719-7767>  
Universidad Católica de Cuenca  
Cuenca – Ecuador

**Wilson Huayllasaca**

Wilson.huayllasaca@est.ucacue.edu.ec  
<https://orcid.org/0009-0009-9818-0989>  
Universidad Católica de Cuenca  
Cuenca – Ecuador

**Carlos Huiracocha**

cahuiracochag@ucacue.edu.ec  
<https://orcid.org/0009-0005-5188-5851>  
Universidad Católica de Cuenca  
Cuenca – Ecuador

Artículo recibido: 17 de mayo de 2023. Aceptado para publicación: 22 de mayo de 2023.  
Conflictos de Interés: Ninguno que declarar.

### Resumen

La vejiga neurogénica se relaciona con la disfunción del tracto urinario inferior, comprometiendo la funcionalidad de la vejiga, implicando un involuntario vaciamiento de la vejiga o a su vez un vaciado incompleto quedando residuos urinarios en base a una alteración de manera parcial o total de las vías neurológicas, favoreciendo la mayor predisposición del desarrollar infecciones del tracto urinario (ITU). Una de los procedimientos quirúrgicos más utilizados es el Mitrofanoff, permitiendo vaciar la vejiga, reducir las ITU y mejorando la calidad de vida. El objetivo principal de este estudio es el procedimiento de Mitrofanoff que se enfoca en mejorar la calidad de vida, un control de la vejiga neurogénica y reducir las complicaciones en pacientes pediátricos. Por lo que se realizó una búsqueda exhaustiva en base de datos como: SCOPUS, Pub Med, Taylor and Francis, Scient Direct. Se utilizó criterios de inclusión como: estudios cuantitativos, observacionales, retrospectivos, revisiones sistemáticas y metaanálisis; los criterios de exclusión fueron: estudios incompletos, estudios en animales, tesis, posgrado y

publicaciones anteriores al 2018. El procedimiento de Mitrofanoff es una herramienta muy utilizada en pacientes pediátricos que se realizan auto cateterismo, siendo bueno para la protección de las vías urinarias bajas, mejorando el vaciamiento vesical demostrando una tasa de éxito en su totalidad.

*Palabras clave:* mitrofanoff, pediátricos, vejiga neurógena

## Abstract

Neurogenic bladder is related to lower urinary tract dysfunction, compromising bladder functionality, implying involuntary emptying of the bladder or, in turn, incomplete emptying, leaving urinary residues based on a partial or total alteration of the neurological pathways, favoring the greater predisposition to develop urinary tract infections (UTI). One of the most used surgical procedures is the Mitrofanoff, allowing the emptying of the bladder, reducing UTIs and improving the quality of life. The primary objective of this study is the Mitrofanoff procedure that focuses on improving quality of life, neurogenic bladder control, and reducing complications in pediatric patients. Therefore, an exhaustive search was carried out in databases such as: SCOPUS, Pub Med, Taylor and Francis, Scient Direct. Where inclusion criteria were used such as: quantitative, observational, retrospective studies, systematic reviews and meta-analysis; The exclusion criteria were: incomplete studies, animal studies, theses, postgraduate studies, and publications prior to 2018. The Mitrofanoff procedure is a widely used tool in pediatric patients who undergo self-catheterization, being good for the protection of the lower urinary tract, improving bladder emptying, demonstrating a success rate in its entirety.

*Keywords:* mitrofanoff, pediatric, neurogenic bladder

Todo el contenido de LATAM Revista Latinoamericana de Ciencias Sociales y Humanidades, publicados en este sitio está disponibles bajo Licencia Creative Commons .



Como citar: Feijoo Espinosa, M. A., Gía Correa, C. G., Chávez, H., Huayllasaca, W., & Huiracocha, C. (2023). Uso de la técnica Mitrofanoff en pacientes pediátricos con vejiga neurógena. *LATAM Revista Latinoamericana de Ciencias Sociales y Humanidades* 4(2), 1013–1028. <https://doi.org/10.56712/latam.v4i2.666>

## **INTRODUCCIÓN**

Se define como vejiga neurógena (VN) también identificado como disfunción neurógena del tracto urinario inferior (TUI) que guarda relación con alteraciones morfológicas como funcionales (Ciongradi et al., 2022). Implica una disfunción involuntaria del vaciamiento de la vejiga o a su vez un vaciado incompleto quedando residuos urinarios, con mayor predisposición del desarrollar infecciones del tracto urinario (ITU). Siendo la principal causa de trastorno de disfunción vesical en niños con bífida oculta o disrafismo espinal y otras mal formaciones (García-Moreno et al., 2019).

Conlleva una estrecha relación con daño del parénquima renal por la inadecuada funcionalidad vesical, siendo en la población pediátrica una importante causa de deterioro renal, y por ende a una falla renal que se relaciona con la morbilidad y mortalidad pediátrica (Lefèvre et al., 2018). Por dicho motivo, el diagnóstico oportuno y el abordaje correcto permite evitar un posible daño renal vinculado con la disfunción existente vesical, proporcionando una menor morbi-mortalidad y evitando un deterioro en su calidad de vida (Tejada et al., 2021).

## **Fisiopatología**

La función del tracto urinario inferior consta de las dos fases; llenado que se ocupa como reservorio la vejiga de orina, y de vaciado que permite eliminar la orina almacenada mediante la micción (Sakly et al., 2021). Por dicho motivo en estas dos fases interviene estructuras que forman la integridad anatómica tales como: músculo detrusor, esfínter periuretral externo e inervación de las estructuras anatómicas ya mencionadas con el objetivo que cumplir un llenado y vaciado de la vejiga (Barashi et al., 2018).

Sin embargo, en condiciones fisiológicas lo adecuado es que exista una coordinación entre las distintas estructuras nerviosas que regulan el total funcionamiento del tracto urinario inferior, puesto desde nervios periféricos hasta áreas corticales motores, que pasan hacia los centros medulares y posterior al mesencéfalo a su centro para coordinar la micción (Department of Urology, Shifa International Hospital, Islamabad, Pakistan et al., 2019a).

La vejiga neurógena se debe a una alteración funcional de las vías urinarias inferiores, secundario a una alteración parcial o total de las vías nerviosas en cual lo inervan, por ende, sintomatología es determinada mediante el nivel y grado de afección ocasionando complicaciones a largo plazo, tales como un deterioro renal (Kim et al., 2018; Liu et al., 2020).

## **Etiología**

La vejiga neurógena se relaciona a causas congénitas como adquiridas las cuales son manifestadas en la patología por su nivel y gravedad de afección.

**Tabla 1**

*Etiología de vejiga neurogénica*

|                             |  |  |
|-----------------------------|--|--|
| <b>Causas congénitas</b>    | <i>Espina bífida</i>   | Manifestada u oculta, meningocele, mielomeningocele, lipomeningocele, disrafismo y combinada.        |
|                             | <i>Síndrome de regresión causal</i>                            | Agesia completa y parcial sacra  |
|                             | <i>Otras</i>   | Malformación de Arnold Chiari, Siringomielia.  |
| <b>Causas Adquiridas</b>    | <i>Quirúrgicas</i>   | Medular y craneoencefálica   |
|                             | <i>Traumáticas</i>   | Cirugía con compromiso raquídea, medular y pélvica.  |
|                             | <i>Yatrogénicas</i>  | Anestesia intradural, radioterapia y quimioterapia.  |
|                             | <i>Enfermedades de la columna vertebral</i>                    | Patología tumoral y axial, discal, inflamatoria, articular, degenerativa                             |
|                             | <i>Enfermedades degenerativas del sistema nervioso central</i> | Parkinson, degeneración corticobasal, corea de Huntington, latirismo, degeneración espinocerebelosa. |
|                             | <i>Enfermedades desmielinizantes</i>                           | Esclerosis múltiple y esclerosis lateral amiotrófica (ELA).  |
|                             | <i>Enfermedades inflamatorias o infecciosas</i>                | Meningoencefalitis, mielitis, VIH, sífilis y síndrome de Guillain Barré                              |
|                             | <i>Enfermedades vasculares</i>                                 | Fistulas arteriovenosas, infartos y hematomas medulares.   |
|                             | <i>Patología tumoral</i>                                       | Tumor primario o metastásico del sistema nervioso central y periférico o raquídeo.                   |
| <i>Patología metabólica</i> | Insuficiencia renal y diabetes mellitus.                       |  |

**Técnica de Abordaje Mitrofanoff**

La técnica quirúrgica de Mitrofanoff proporciona una desviación urinaria contenida que se basa en una alternativa a través del drenaje de la vejiga por medio de una apendicovesicostomía, en el cual se realiza por medio del apéndice formando un pequeño tubo o de intestino. Cuando el procedimiento realizado con el intestino es llamado Monti o ileovesicostomía (Adamic et al., 2020).

El procedimiento se lleva a cabo por medio de la formación del tubo de cualquiera de las dos estructuras anatómicas que al ser conectadas con la vejiga y formar un conducto por el cual se inserta un catéter en el estroma con la finalidad de vaciar la vejiga por medio del drenaje manual. Básicamente, el resultado es un tubo conectado a la vejiga unido con el estroma que sale a través de la piel del ombligo y se realiza el cateterismo (Halleran et al., 2018; Harper et al., 2019).

El Mitrofanoff es la nueva forma del vaciamiento de la vejiga que funciona como reservorio, y se debe llevar a cabo en el lapso de cada 3 o 4 horas considerándose el adecuado uso, ya que es esencial para mantener la vejiga drenada y que el procedimiento del Mitrofanoff no se cierre.

La finalidad de esta técnica quirúrgica es mejorar la calidad de vida y permitir al paciente que tenga una mayor facilidad del drenaje urinario, evitar el uso de sondas urinarias y de complicaciones futuras como ITU y daño renal.

Las complicaciones potenciales de esta técnica implican la fuga urinaria debido a través del nuevo estroma, así como la uretra porque el paciente no está cumpliendo de manera rigurosa el programa de cateterismo (Adamic et al., 2020). La estenosis del estroma, donde existe la posibilidad que la introducción del catéter produzca dolor y la inserción sea difícil (Forster et al., 2020).

## **METODOLOGÍA**

Se realizó una revisión bibliográfica de tipo descriptivo, con un enfoque cualitativo y diseño no experimental, esta fue desarrollada en base al modelo PICO, donde se estableció la estrategia de búsqueda además de formular preguntas de interés. Los criterios de inclusión y exclusión serán descritos de forma detallada a continuación.

### **Estrategia de búsqueda**

La ecuación de búsqueda fue formulada mediante las palabras clave seleccionadas en Medical Subject Headings (Mesh) y DeCS, junto los operadores booleanos "AND" Y "OR". Fueron aplicadas en las bases de datos seleccionadas y para mejorar la identificación de estudios se incluyó sinónimos de DeCS.

### **Base de datos**

Las bases seleccionadas para la investigación fueron: SCOPUS, PubMed, Taylor and Francis y Scient Direct. En estas se procedió a utilizar la ecuación de búsqueda con los términos anteriormente seleccionados en el idioma propio de cada base de datos.

### **Términos de búsqueda y palabras clave**

Los términos seleccionados fueron:

- "Vejiga Urinaria Neurogénica" – "Urinary Bladder, neurogenic".
- "Niño"- "Child"
- "Mitrofanoff" – "mitrofanoff"

### **Selección de estudios**

Los términos fueron utilizados en cada base de datos en respuesta a los objetivos específicos planteados.

#### **PubMed**

Describir la definición y proceso para el uso del principio de Mitrofanoff.

"Urinary Bladder, neurogenic" and "Child" and "mitrofanoff"

Detallar el efecto del principio de Mitrofanoff en los pacientes.

"Urinary Bladder, neurogenic" and "Child" and "mitrofanoff"

#### **SCOPUS**

Describir la definición y proceso para el uso del principio de Mitrofanoff.

"Urinary Bladder, neurogenic" and "Child" and "Mitrofanoff"

Detallar el efecto del principio de Mitrofanoff en los pacientes.

“Urinary Bladder, neurogenic” and “Child” and “mitrofanoff”

### **Taylor and Francis**

Describir la definición y proceso para el uso del principio de Mitrofanoff.

“Urinary Bladder, neurogenic” and “Child” and “Mitrofanoff”

Detallar el efecto del principio de Mitrofanoff en los pacientes.

“Urinary Bladder, neurogenic” and “Child” and “mitrofanoff”

### **Scient Direct**

Describir la definición y proceso para el uso del principio de Mitrofanoff.

“Urinary Bladder, neurogenic” and “Child” and “Mitrofanoff”

Detallar el efecto del principio de Mitrofanoff en los pacientes.

“Urinary Bladder, neurogenic” and “Child” and “mitrofanoff”

Posterior a la ecuación se aplicó en cada base datos los filtros respectivos con el objeto de disminuir el número de estudios, y que los encontrados sean más específicos para la investigación. En PubMed se utilizó filtros como: Fecha de publicación (2018 – 2023); En SCOPUS se utilizó filtros como: Fecha de publicación (2018 – 2023) y tipos de artículos (Artículo); Taylor and Francis se utilizó filtros como: Fecha de publicación (2018 – 2023); y en Scient Direct se utilizó filtros como: Fecha de publicación (2018 – 2023) y tipos de artículos (Artículo de revisión, Artículo de investigación).

### **Proceso de búsqueda**

La búsqueda documental en las diferentes bases de datos (PubMed, SCOPUS, Taylor and Francis y Scient Direct), fue realizada en el periodo del 11 al 13 de mayo del año 2023, gracias a la ecuación de búsqueda y los criterios de inclusión y exclusión, con el objetivo de refinar los resultados obtenidos a posterioridad y garantizar la reproducibilidad de la investigación.

Para empezar, se utilizaron los términos en la base de datos de PubMed: Urinary Bladder, neurogenic and Child and Mitrofanoff encontrándose un total de 115 artículos, a los cuales se les aplicó el filtro de tiempo (2018-2023) dando como resultado 21 artículos de los cuales se escogieron 10 después de revisar sus títulos y abstract.

Siguiendo con SCOPUS los términos aplicados fueron: Urinary Bladder, neurogenic and Child and mitrofanoff. Encontrándose un total de 113 artículos una vez aplicado, a los cuales se aplicaron los filtros de tiempo (2018-2023) y de tipo de artículo (Artículo) dando como resultado 27 artículos de los cuales se escogieron 14 después de haber revisado sus títulos y abstract.

En el caso de Taylor and Francis se utilizaron términos como: Urinary Bladder, neurogenic and Child and Mitrofanoff encontrándose un total de 15 artículos, a los cuales se les aplicó el filtro de tiempo (2018-2023) dando como resultado 3 artículos de los cuales se escogieron 2 después de revisar sus títulos y abstract.

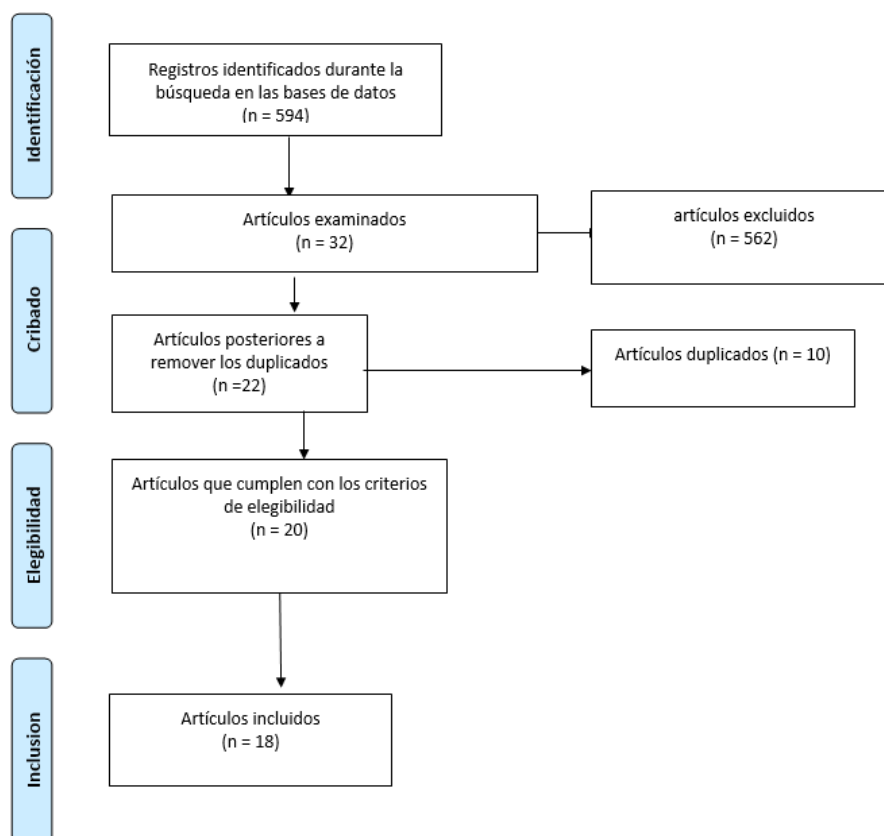
Ya con Scient Direc los términos aplicados fueron: Urinary Bladder, neurogenic and Child and Mitrofanoff. Encontrándose un total de 351 artículos una vez aplicado, a los cuales se aplicaron los filtros de tiempo (2018-2023) y de tipo de artículo (Artículo de revisión, Artículo de

investigación) dando como resultado 41 artículos de los cuales se escogieron 6 después de haber revisado sus títulos y abstract.

Finalmente, por medio de una base de datos en Excel se eliminó aquellos estudios duplicados y que estuvieran incompletos se describe el proceso en la figura 1.

**Figura 1**

*Flujograma del proceso de búsqueda bibliográfica*



### Síntesis y presentación de resultados

Para la presentación de resultados se utilizaron tablas organizadoras donde se registró los hallazgos más relevantes de cada artículo respecto a los objetivos planteados, esto con el objeto de facilitar el análisis de datos.

### Criterios de inclusión

- Estudios cuantitativos.
- Estudios observacionales, experimentales, retrospectivos, transversales, prospectivos y longitudinales, descriptivos, analíticos, exploratorios, descriptivos, correlacionales y explicativos.
- Artículos originales.
- Revisiones sistemáticas y metaanálisis.
- Investigaciones en pacientes pediátricos (Menores a 21 años)

### **Criterios de exclusión**

- Estudios realizados en animales o con relación a los mismos.
- Estudios incompletos.
- Capítulos de libros, tesis, posgrados, doctorados y entrevistas
- Publicaciones inferiores al año 2018.

**RESULTADOS**

**Tabla 2**

*Resultados del uso de la técnica Mitrofanoff en pacientes pediátricos con vejiga neurógena*

| N° | AÑO  | REVISTA                                    | AUTOR   | TÍTULO   | DESCRIPCIÓN  |
|----|------|--|---|--|--|
| 1  | 2019 | Protocolos de práctica asistencial         | A.M López García, et al.                      | Protocolo diagnóstico y terapéutico de la vejiga neurógena   | El diagnóstico y tratamiento de los pacientes pediátricos con vejiga neurogénica es difícil, sin embargo, cuando se utilizan todos los recursos brindados para el tratamiento se debe evaluar otras posibilidades para el mejorar la calidad de vida y así salvaguardar la viabilidad renal. |
| 2  | 2018 | Urología pediátrica                        | M. Lefefevre, S. Fraj. Et al.                 | Derivaciones urinarias continentales transductadas según Mitrofanoff en niños: seguimiento a largo plazo y complicaciones específicas                            | El apéndice debe seguir siendo la estructura anatómica utilizada en la técnica de Mitrofanoff para recrear este conducto, Sin embargo, debe implicarse una adecuada utilización por medio del uso para evitar complicaciones como la estenosis y la incontinencia urinaria                   |
| 3  | 2021 | Revista Guatemalteca de educación superior | Raúl Ernesto S, Javier Arturo Bolaños. Et al. | Apendicovesicostomía y apendicocecostomía con la técnica "Split Apendicular" para el tratamiento de la vejiga neurogénica y de incontinencia fecal en pediatría. | Sin duda, la utilización de las dos estructuras anatómicas por medio del abordaje correcto permite crear una derivación urinaria con una creación de cateterismo con resultados exitosos, sin embargo, debe considerarse la las complicaciones del uso de la misma.                          |
| 4  | 2018 | Journal of endourology                     | Nimrod S. Barashi Md. Et al.4                 | Blandder reconstruction with bowel: robot-assisted laparoscopic iliocystoplasty with Mitrofanoff appendicovesicostomy in pediatric patients                      | The Mitrofanoff by means of robotic assistance increased considerably in pediatric patients, with the aim of offering a better quality of life and renal functionality through a minimally invasive technique with a satisfactory acceptability rate.  |

|   |      |                              |  |   |   |
|---|------|------------------------------|--|---|---|
| 5 | 2019 | Turhisk Journal of urology   | Nadeem Iqbal, Omar Zia, Et al.           | Utility of Mitrofanoff as bladder draining tool: A single center experince in pediatric patientes   | The Mitrofanoff procedure is a tool in patients who perform self-catheterization, being good for the protection of the lower urinary tract, improving bladder emptying and used mainly in congenital causes, demonstrating a success rate in its usefulness.  |
| 6 | 2021 | Jounal Of pediatric urology  | Niki Parkih, Bridget Findlya, Et al.     | Single- port robotic Mitrofanoff in a pediatric patient   | Robotic surgery in pediatric patients for the Mitrofanoff procedure provides an approach after regression to single-incision surgery. That optimizes the viability of surgery, with a Mitrofanoff result with the same advantages of surgery, which is to allow self-catheterization for correct and timely emptying of the bladder, as well as prioritizing quality of life.   |
| 7 | 2019 | Journal of Pediatric Urology | Jin K. Kim, Michael E Chua, Et al.       | Impact of previous abdominal surgery on the outcome of laparoscopy assisted open appendicovesicostomy (Mitrofanoff) creation in children: a comparative study   | Nuestros resultados mostraron que el procedimiento de Mitrofanoff asistido por laparoscopia se puede realizar de forma segura en niños con cirugía abdominal previa, sin aumentar el riesgo de complicaciones perioperatorias.  |
| 8 | 2020 | BJUI international           | Brittany Adamic, Lakshmi Kirkire, Et al. | Robot-assisted laparoscopic augmentation ileocystoplasty and Mitrofanoff appendicovesicostomy in children: Step-by-step and modifications to UChicago technique | RALI tiene resultados funcionales y complicaciones similares en comparación con la literatura sobre ileocistoplastia de aumento abierta. RALI es deseable debido al control favorable del dolor con una menor duración de la estancia. Los resultados a largo plazo después de RALI son similares a los del enfoque abierto. Como el tiempo operatorio es actualmente el mayor punto de crítica con el abordaje robótico, discutimos modificaciones para disminuir el tiempo operatorio |
| 9 | 2019 | Journal of Pediatric Urology | L. Harper, O. Dunand, Et al.             | The Fallow Mitrofanoff  | Se puede realizar una apendicovesicostomía de Mitrofanoff en un niño que requiere una vejiga a largo plazo  |

|    |      |  |  |   |   |
|----|------|--|--|---|---|
|    |      |  |  |   | drenaje y en quienes la CIC clásica no es posible, incluso si la CIC no se inicia de inmediato. el conducto puede usarse como un catéter suprapúbico o una cistostomía de botón durante un período prolongado sin dañar el conducto.  |
| 10 | 2018 | Journal of Laparoendoscopic and Advanced Surgical Techniques | Devin R. Halleran, Richard J. Wood, Et al. | Simultaneous Robotic-Assisted Laparoscopy for Bladder and Bowel Reconstruction  | Los pacientes con vejiga neurogénica a menudo tienen una disfunción intestinal coexistente, lo que brinda la oportunidad de reconstruir ambos sistemas de órganos simultáneamente y lograr la continencia urinaria e intestinal social.<br>Antes de comprometerse con cualquier intervención, el cirujano debe considerar tanto las necesidades urológicas como gastrointestinales del paciente y realizar los procedimientos necesarios simultáneamente. Describimos una serie de operaciones combinadas destinadas al control del intestino y la vejiga que se pueden realizar de manera segura mediante laparoscopia asistida por robot. |
| 11 | 2020 | Journal of Pediatric Urology                                 | Ying Liu, Yubo Sun, Et al.                 | Outcomes of Laparoscopic Continent Catheterizable Conduit Procedures in Children with Neurogenic Bladder: An 8-Year Experience in a Single Center | La reconstrucción laparoscópica del tracto urinario inferior de la vejiga neurogénica está ganando popularidad, y el conducto continente cateterizable suele ser una parte importante de ella. A partir de la experiencia de reconstrucción del tracto urinario inferior de nuestro único centro, encontramos que el procedimiento de CCC laparoscópico tiene una estancia hospitalaria más corta y no presenta más complicaciones que el procedimiento abierto. Tanto el apéndice como el conducto de Yang-Monti podrían lograr resultados satisfactorios. Es seguro   |

|    |      |                             |                                    |   |   |
|----|------|-----------------------------|------------------------------------|---|---|
|    |      |                             |                                    |   | y procedimiento factible. Se necesitan más casos para evaluar más a fondo la ventaja de la laparoscopia en pacientes con vejiga neurogénica.  |
| 12 | 2021 | Pediatric surgery( Ukraine) | Fofanov OD, Jurstseva AP, Et al.   | Власний досвід реконструктивно-пластичних операцій на сечовому міхурі в дітей   | Con base en la primera experiencia propia de ileocistoplastia de aumento y dicocistostomía apnea según Mitrofanoff, se observó el buen efecto de estas operaciones reconstructivas y plásticas. En todo la calidad de vida de los pacientes operados mejoró significativamente: se logró controlar la micción, se detuvo Progresión del daño renal. Todas las complicaciones postoperatorias se corrigen con éxito. La elección correcta del volumen de reconstrucción quirúrgica es de gran importancia para lograr un buen efecto del tratamiento vías urinarias en cada caso concreto. |
| 13 | 2020 | Journal Information         | Molly E, Dajusta D.                | Robótica en Urología Pediátrica   | La cirugía robótica en la población pediátrica y adulta ha evolucionado dando unas tasas muy altas de efectividad, sin embargo, a demostrado viabilidad y éxito en procedimientos como la nefrectomía, heminefrectomia, y reimplantación uretral, en comparación de procedimientos complejos como la reconstrucción del cuello de la vejiga con el procedimiento de Mitrofanoff.  |
| 14 | 2020 | Int Braz J Urol.            | Chavarriaga J, Fernandez N, Et al. | Autopercepción, calidad de vida y facilidad de cateterismo en pacientes con derivación urinaria continente con el principio de Mitrofanoff. | El procedimiento de Mitrofanoff se asocia a una buena autopercepción de la calidad de vida relacionada con la salud, facilita el cateterismo y sigue siendo una opción segura y viable tanto en pacientes pediátricos y adultos con una tasa baja de complicaciones.  |

|    |      |                                 |  |  |   |
|----|------|---------------------------------|--|--|---|
| 15 | 2020 | JIAP                            | Sam J,<br>Jagadeesan C, et al.           | Infección del tracto urinario en pacientes pediátricos con cateterismo intermitente limpio a través de un puerto de Mitrofanoff con catéteres reutilizados: ¿Alguna asociación con la esterilidad del catéter? | Los catéteres reutilizados se colonizaron en un 57%, pero los catéteres reutilizables no pueden ser la causa asociada a ITU, ya que en la población india la mayoría tienen cultivos positivos, pero son asintomáticos y no requieren tratamiento.  |
| 16 | 2022 | Int J Environ Res Salud Pública | Ciongrandi C,<br>Benchia D, et al.       | Calidad de vida en pacientes pediátricos con derivación urinaria continente: experiencia de un solo centro.  | Los pacientes con micción disfuncional con frecuencia requieren cateterismo intermitente obligado y a veces cirugía, el principio de Mitrofanoff sigue siendo una de las opciones de tratamiento viables en estas complicaciones.   |
| 17 | 2020 | Urol J                          | Abedi A, Ghiasy S,<br>Et al.             | Apendicovesicostomía como procedimiento alternativo para pacientes con defecto de distracción uretral complejo.  | La técnica de Mitrofanoff es un procedimiento valioso para el manejo de pacientes con estenosis uretrales complicadas graves.   |
| 18 | 2020 | J Pediatr Urol                  | Forster C,<br>Pachapakeasan K,<br>Et al. | Un análisis transversal del microbioma de la orina de niños con vejiga neuropática.  | En este estudio se demostró que los pacientes que se cateterizan a través de la uretra pueden tener mayor proporción de staphylococcus, mientras que el microbioma de la orina de los que se cateterizan a través de Mitrofanoff consiste predominantemente en miembros de la familia enterobacteriaceae. |

## **DISCUSIÓN**

En nuestro estudio, se ha analizado el procedimiento de Mitrofanoff en pacientes pediátricos con vejiga neurogénica que ha resultado beneficioso en cuanto reducción de ITU, mejorar la calidad de vida y especialmente brindar un mejor control de vaciamiento en la vejiga (Ivano-Frankivsk National Medical University, Ukraine et al., 2021). Un estudio realizado en USA demostró la cirugía robótica en la población pediátrica y adulta ha evolucionado dando unas tasas muy altas de efectividad, sin embargo, ha demostrado viabilidad y éxito en procedimientos como la nefrectomía, heminefrectomía, y reimplantación uretral, en comparación de procedimientos complejos como la reconstrucción del cuello de la vejiga con el procedimiento de Mitrofanoff (Halleran et al., 2018).

En cambio, algunos autores concluyeron que la técnica de Mitrofanoff se asocia a una buena autopercepción de la calidad de vida relacionada con la salud, facilita el cateterismo y sigue siendo una opción segura y viable tanto en pacientes pediátricos y adultos con una tasa baja de complicaciones (Department of Urology, Shifa International Hospital, Islamabad, Pakistan et al., 2019b). Además, en un estudio transversal se demostró que los pacientes que se cateterizan a través de la uretra pueden tener mayor proporción de staphylococcus, mientras que el microbioma de la orina de los que se cateterizan a través de Mitrofanoff consiste predominantemente en miembros de la familia enterobacteriaceae (Sam et al., 2020).

En general, nuestras revisiones demostraron que el procedimiento de Mitrofanoff es una herramienta en pacientes que se realizan autocateterismo, siendo bueno para la protección de las vías urinarias bajas, mejorando el vaciamiento vesical y utilizado principalmente en causas congénitas, demostrando un índice de éxito en su utilidad.

## REFERENCIAS

Adamic, B., Kirkire, L., Andolfi, C., Labbate, C., Aizen, J., & Gundeti, M. (2020). Robot-assisted laparoscopic augmentation ileocystoplasty and Mitrofanoff appendicovesicostomy in children: Step-by-step and modifications to UChicago technique. *BJUI Compass*, 1(1), 32-40. <https://doi.org/10.1002/bco2.7>

Barashi, N. S., Rodriguez, M. V., Packiam, V. T., & Gundeti, M. S. (2018). Bladder Reconstruction with Bowel: Robot-Assisted Laparoscopic Ileocystoplasty with Mitrofanoff Appendicovesicostomy in Pediatric Patients. *Journal of Endourology*, 32(S1), S-119-S-126. <https://doi.org/10.1089/end.2017.0720>

Ciongradi, C. I., Benchia, D., Stupu, C. A., Iliescu Halițchi, C. O., & Sârbu, I. (2022). Quality of Life in Pediatric Patients with Continent Urinary Diversion—A Single Center Experience. *International Journal of Environmental Research and Public Health*, 19(15), 9628. <https://doi.org/10.3390/ijerph19159628>

Department of Urology, Shifa International Hospital, Islamabad, Pakistan, Iqbal, N., Syed, O. Z., Shifa College of Medicine, Islamabad, Pakistan, Bukhari, A. H., Shifa College of Medicine, Islamabad, Pakistan, Sheikh, A. A. E., Department of Urology, Shifa International Hospital, Islamabad, Pakistan, Mahmud, Umair Syed, Department of Urology, Shifa International Hospital, Islamabad, Pakistan, Khan, F., Khyber Medical University, Hayatabad, Pakistan, Hussain, I., Department of Urology, Shifa International Hospital, Islamabad, Pakistan, Akhter, S., & Department of Urology, Shifa International Hospital, Islamabad, Pakistan. (2019a). Utility of Mitrofanoff as bladder draining tool: A single center experience in pediatric patients. *Türk Üroloji Dergisi/Turkish Journal of Urology*, 45(1), 42-47. <https://doi.org/10.5152/tud.2018.86836>

Department of Urology, Shifa International Hospital, Islamabad, Pakistan, Iqbal, N., Syed, O. Z., Shifa College of Medicine, Islamabad, Pakistan, Bukhari, A. H., Shifa College of Medicine, Islamabad, Pakistan, Sheikh, A. A. E., Department of Urology, Shifa International Hospital, Islamabad, Pakistan, Mahmud, Umair Syed, Department of Urology, Shifa International Hospital, Islamabad, Pakistan, Khan, F., Khyber Medical University, Hayatabad, Pakistan, Hussain, I., Department of Urology, Shifa International Hospital, Islamabad, Pakistan, Akhter, S., & Department of Urology, Shifa International Hospital, Islamabad, Pakistan. (2019b). Utility of Mitrofanoff as bladder draining tool: A single center experience in pediatric patients. *Türk Üroloji Dergisi/Turkish Journal of Urology*, 45(1), 42-47. <https://doi.org/10.5152/tud.2018.86836>

Forster, C. S., Panchapakesan, K., Stroud, C., Banerjee, P., Gordish-Dressman, H., & Hsieh, M. H. (2020). A cross-sectional analysis of the urine microbiome of children with neuropathic bladders. *Journal of Pediatric Urology*, 16(5), 593.e1-593.e8. <https://doi.org/10.1016/j.jpurol.2020.02.005>

García-Moreno, A. M. L., Barroso Manso, A., Gandía Blasco, V. M., & Esteban Fuertes, M. (2019). Protocolo diagnóstico y terapéutico de la vejiga neurógena. *Medicine - Programa de Formación Médica Continuada Acreditado*, 12(75), 4455-4461. <https://doi.org/10.1016/j.med.2019.03.027>

Halleran, D. R., Wood, R. J., Vilanova-Sanchez, A., Rentea, R. M., Brown, C., Fuchs, M., Jayanthi, V. R., Ching, C., Ahmad, H., Gasior, A. C., Michalsky, M. P., Levitt, M. A., & DaJusta, D. (2018). Simultaneous Robotic-Assisted Laparoscopy for Bladder and Bowel Reconstruction. *Journal of Laparoendoscopic & Advanced Surgical Techniques*, 28(12), 1513-1516. <https://doi.org/10.1089/lap.2018.0190>

Harper, L., Dunand, O., & Dobremez, E. (2019). The fallow mitrofanoff. *Journal of Pediatric Urology*, 15(3), 261.e1-261.e4. <https://doi.org/10.1016/j.jpurol.2019.02.011>

Ivano-Frankivsk National Medical University, Ukraine, Fofanov, O. D., Jurtseva, A. P., Ivano-Frankivsk National Medical University, Ukraine, Zinyak, B. M., Ivano-Frankivsk Regional Children's Clinical Hospital of Ivano-Frankivsk Regional Council, Ukraine, Dotsenko, Yu. R., Ivano-Frankivsk Regional Children's Clinical Hospital of Ivano-Frankivsk Regional Council, Ukraine, Fofanov, V. O., & Ivano-Frankivsk National Medical University, Ukraine. (2021). The own experience of reconstructive-plastic operations on the bladder in children. *Paediatric Surgery, Ukraine*, 3(72), 43-50. <https://doi.org/10.15574/PS.2021.72.43>

Kim, S. W., Lee, Y. S., Im, Y. J., & Han, S. W. (2018). New bulking agent for the treatment of vesicoureteral reflux: Polymethylmethacrylate/dextranomer. *Investigative and Clinical Urology*, 59(3), 206. <https://doi.org/10.4111/icu.2018.59.3.206>

Lefèvre, M., Faraj, S., Camby, C., Guinot, A., De Napoli Cocci, S., & Leclair, M.-D. (2018). Dérivations urinaires continentes trans-conduit selon Mitrofanoff chez l'enfant: Suivi à long terme et complications spécifiques. *Progrès en Urologie*, 28(12), 575-581. <https://doi.org/10.1016/j.purol.2018.06.009>

Liu, A. C., Patel, K., Vunikili, R. D., Johnson, K. W., Abdu, F., Belman, S. K., Glicksberg, B. S., Tandale, P., Fontanez, R., Mathew, O. K., Kasarskis, A., Mukherjee, P., Subramanian, L., Dudley, J. T., & Shameer, K. (2020). Sepsis in the era of data-driven medicine: Personalizing risks, diagnoses, treatments and prognoses. *Briefings in Bioinformatics*, 21(4), 1182-1195. <https://doi.org/10.1093/bib/bbz059>

Sakly, A., Zakhama, W., Mahjoubi, Z., Sidhom, W., Lahouel, Y., Mnasser, A., & Binous, M. Y. (2021). Paediatric cystolitholapaxy using mini PCNL-kit through the Mitrofanoff stoma. *Annals of Medicine and Surgery*, 62, 88-91. <https://doi.org/10.1016/j.amsu.2021.01.007>

Sam, C., Jagadeesan, C., Sen, S., Arunachalam, P., Appalaraju, B., & Das, P. (2020). Urinary tract infection in pediatric patients on clean intermittent catheterization via a mitrofanoff port with reused catheters – Any association with catheter sterility? *Journal of Indian Association of Pediatric Surgeons*, 25(2), 91. [https://doi.org/10.4103/jiaps.JIAPS\\_10\\_19](https://doi.org/10.4103/jiaps.JIAPS_10_19)

Tejada, R. E. S., Bendfeldt, J. A. B., Ruano, A. L., Borrayo, F. A., Ramírez, C. C., Ayala, O. V., García, E. R., Díaz, E. M. H., & Arrechea, F. G. (2021). Apendicovesicostomía Y Apendicocecostomía con la Técnica del "Split Apendicular" para el Tratamiento de la Vejiga Neurógena y de Incontinencia Fecal en Pediatría. *Reporte de Caso*. 27.